Inhalt

Einleitung 9

Allgemeine Grundlagen der Parodontologie 13
Anatomische Besonderheiten des Parodonts 15
Aktuelle Klassifikation parodontaler Erkrankungen 17
Klasse I: Gingivale Erkrankungen 17
Klasse II und III: Chronische und aggressive Parodontitis 19
Ätiologie und Pathogenese parodontaler Erkrankungen 23
Mikrobiologische Aspekte 28
Risikofaktoren 29
Zusammenfassung 30

Diagnostische Parameter 33
Lockerungsgrad 35
Klinische Bedeutung 37
Sondierungstiefe 39
BOP (Bleeding on Probing) 42
Furkationsgrad 44
Klinische Bedeutung 44
Palliativer Ansatz bei Zähnen mit Furkationsbefall 48
Radiologische Parameter 52

Die konservative Therapie (antiinfektiöse Therapie) 55

Reparative oder regenerative Wundheilung? 63
Die reparative Wundheilung 64
Resektive Verfahren, apikal reponierter Lappen 66
- Chirurgische Technik des apikal reponierten Lappens 67
Die regenerative Wundheilung 72
Regenerative Behandlungsmaßnahmen 74
Regenerative parodontalchirurgische Maßnahmen unter intakter Brückenprothetik 79

Risikobeurteilung ... 83
Allgemeines ... 84
Unterscheidung erkranktes Parodont – geschädigtes Parodont ... 85
Beurteilung der prothetischen Wertigkeit ... 86
Ausmaß möglicher vorhandener Substanzschädigung ... 86
Qualität der Wurzelfüllung ... 92
- Die endodontische Ersttherapie ... 92
- Die Revisionstherapie ... 94
- Die chirurgische Revision ... 95
- Die postendodontische Versorgung ... 96
- Radiologische Beurteilung wurzelkanalbehandelter Zähne ... 99
Paro-Endo-Läsionen ... 100
Diagnostik ... 101
Therapie ... 102
Prognostische Einteilung ... 104
Strategische Bedeutung ... 107
Praktisches Beispiel ... 108
Risikobeurteilung zum Zeitpunkt vor parodontologischer Therapie ... 109
Prognostische Einschätzung vorgeschädigter Zähne ... 109
Risikobeurteilung zum Zeitpunkt der Reevaluation ... 113
Risikoanalyse ... 113
- Sondierungstiefe (ST) ... 118
- Alveolärer Knochenverlust (KV) ... 119
- Furkationsbeteiligung ... 121
- Beweglichkeit (LI–LIII) ... 123
- Wurzelkanalbehandelter Zahn ... 124
- Weitere patientenbezogene, die parodontale und damit auch prothetische Prognose beeinflussende Faktoren ... 125
- Wurzeltherapierte Zähne ... 128

Prothetische Versorgung ... 131
Allgemeines ... 132
Die geschlossene Zahnreihe ... 134
Konzept der strategischen Pfeilervermeidung ... 136
Einzelkrone ... 139
Die Präparationsgrenze ... 147
Individualisierte Zahnfleischkeramik integriert in einen Kronenblock ... 149

Individualisierte Zahnfleischkeramik integriert in eine Veneer-Versorgung 152
Brücken 154
Zahnimplantatgetragene Brücken (Verbundbrücken) 157
Komplexe festsitzende Versorgungen 161
Prothetische Rekonstruktionen mit herausnehmbarem Zahnersatz 168
Strategische Pfeilervermehrung mit Teleskopen 175

Kieferorthopädische Therapie im parodontal geschädigten Gebiss 179

Maßnahmen zur Verbesserung der Weichgewebe 183
Ursachen gingivaler Rezessionen 186
Miller-Klassifikationen 187
Indikationen 188
OP-Techniken 189
Koronaler Verschiebelappen mit Emdogain® 189
Koronaler Verschiebelappen mit BGT 190
Bindegewebetransplantatentnahme 192
Tunneltechnik in Kombination mit BGT 193

Literatur 200

Sachverzeichnis 220

Ergebnisse der IV. Deutschen Mundgesundheitsstudie zeigen einen deutlichen Anstieg der Prävalenz parodontaler Erkrankungen (Micheelis 2006). So sind 52,7 % der 35- bis 44-Jährigen von einer mittelschweren und 20,5 % von einer schweren Form der Parodontitis betroffen. In der Altersgruppe der Senioren (65- bis 74-jährig) sind laut der Untersuchung 48 % an einer mittelschweren und 39,8 % an einer schweren Parodontitis erkrankt.

Zusätzlich stieg der Anteil der Personen die 60 Jahre und älter waren in Deutschland zwischen 1960 und 2010 von 17,4 % auf 26,3 % (bpb Bundeszentrale für politische Bildung 2012). Betrachtet man die steigende Prävalenz der Parodontalerkrankungen und die dazu korrespondierend immer älter werdende Gesellschaft, so wird klar, dass sich eine prothetische Therapie im adulten Gebiss meist nicht von der parodontalen Fragestellung trennen lässt. Demnach sieht sich der praktisch tätige Zahnarzt bei der prothetischen Pfeilerbeurteilung häufig mit parodontal kompromittierten Zähnen konfrontiert. Unstrittig ist die Notwendigkeit einer präprothetischen parodontalen Sanierung. Die Fähigkeit zur prognostischen Einschätzung eines parodontal geschädigten Pfeilerzahnes ist vor diesem Hintergrund evidenter Bestandteil einer prothetischen Therapieplanung. Hierbei liegt die Problematik in der Beurteilung unzähliger klinischer, radiologischer und zusätzlicher Faktoren, die die richtige Risikoeinschätzung erschweren. Diese ist elementare Voraussetzung für einen prothetischen Langzeiterfolg. Bei der Frage nach der prothetischen Prognose eines Zahnes ist die parodontale Situation dennoch nur ein Teilaspekt. Für die Beurteilung spielen zusätzlich endodontische, konservierende, patientenindividuelle und bei der Therapieentscheidung soziale und finanzielle Faktoren eine Rolle.

Neben der prognostischen Beurteilung eines parodontal erkrankten oder geschädigten Zahnes ist dessen Therapie evident. Auch hier möchte das vorliegende Buch aktuelle Therapiemöglichkeiten aufzeigen.

In der Therapie der Parodontitis ist es in den letzten Jahren zu zahlreichen Paradigmenwechseln gekommen. Die konservative antiinfektiöse Therapie steht heute im Vordergrund parodontaltherapeutischer

Bemühungen. Dennoch hat die technisch anspruchsvolle parodontalchirurgische Therapie bei richtiger Indikationsstellung ihren festen Platz im Therapiespektrum. Die traditionelle instrumentelle Wurzelbearbeitung tritt aufgrund exzellenter und schonender maschineller Systeme immer weiter in den Hintergrund. Niedrigabrasive Pulverwasserstrahlsysteme haben die Erhaltungstherapie revolutioniert. Eine Saumepithel schonende Biofilmentfernung ist hiermit möglich geworden.

Die Fähigkeit zur regenerativen- und resektiven Parodontalchirurgie erweitert die Behandlungsmöglichkeiten. Hiermit ist bei erfolgreicher Durchführung eine Verbesserung der prognostischen Parameter zu erzielen. Maßnahmen zur Verbesserung der Weichgewebesituation um Implantate und natürliche Zähne sind integraler Bestandteil parodontal chirurgischer Operationstechniken. Diese Techniken finden ihre Anwendung auch in der präprothetischen Weichgewebeoptimierung und werden daher in einem gesonderten Kapitel aufgeführt. Die chirurgische Kronenverlängerung, wohl der häufigste präprothetisch durchgeführte parodontalchirurgische Eingriff, verlangt ebenfalls Beachtung.

Die Implantologie ist essenzieller Bestandteil moderner Behandlungskonzepte. Eine zeitgemäße Zahnmedizin, Parodontologie und Prothetik kann implantologische Optionen nicht mehr exkludieren. Unstrittig sind Implantate per se keine besseren Zähne. Bei richtiger Indikationsstellung, integriert in moderne Versorgungsvarianten („Pfeilervermehrung“, „strategische Pfeilervermeidung“), erweitern sie unser Behandlungs- und Lösungsspektrum. Das Buch möchte einen Überblick über präprothetisch notwendige Behandlungsoptionen geben. Für die zum Teil schwierige und von verschiedensten Parametern abhängige Entscheidungsfindung bei der prothetischen und prognostischen Beurteilung parodontal kompromittierter Zähne soll das Buch eine Hilfestellung geben. Hierbei erfolgt die Beleuchtung aller für die Beurteilung notwendigen Risikoparameter und deren Einbeziehung in parodontologische, implantologische und prothetische Behandlungskonzepte.

Phasen der Parodontaltherapie

Ziel der konservativen Therapie ist die Überführung des parodontal erkrankten Zahnes in einen stabilisierten Zustand. Dadurch soll nach Möglichkeit weiterer Attachmentverlust verhindert oder dieser zumindest verlangsamt werden. Gängige Therapiekonzepte teilen die Parodontaltherapie in verschiedene Phasen auf. Die Initialtherapie, als erste Therapiephase, umfasst neben der Vorbehandlung (Patienteninstruktion/Motivation, professionelle Zahnreinigung, konservierende/chirurgische Maßnahmen) die antiinfektiöse Therapie (Scaling und Rootplaning) und die nachfolgende Reevaluation.

Zum Zeitpunkt der Reevaluation (6–12 Wochen nach Instrumentierung) erfolgt die definitive Diagnosestellung. Der Patient wird bei einer stabilisierten parodontalen Situation in die Erhaltungstherapie entlassen. Finden sich noch therapierefraktäre Parodontien, wird über eine konservative Nachbehandlung (Reinstrumentierung) oder korrektive Therapiemaßnahmen entschieden (resektive oder regenerative Parodontalchirurgie). Unter der aktiven Therapie versteht man alle Behandlungsmaßnahmen bis zum Beginn der Erhaltungstherapie.

Wurzeloberflächenbearbeitung

Bei der geschlossenen, konservativen Therapie stehen dem Zahnarzt verschiedene Möglichkeiten der Wurzeloberflächenbearbeitung zur Verfügung. Neben der klassischen Anwendung von Handküretten steht immer mehr die maschinelle Bearbeitung (Ultraschall: piezoelektrisch: z. B. Piezon® Master 700 Fa. EMS Electro Medical Systems; magnetostriktiv: z. B. Cavitron® FA. Dentsply; Schallscaler: z. B. Sonicflex® Fa. Kavo oder Synea ZA-55L Fa. W & H) im Vordergrund. Beide Methoden zeigen nach heutiger Datenlage gleich gute Resultate (Tunkel, Heinecke et al. 2002). Die ausschließliche Verwendung von Handküretten zeigt den Nachteil der schlechten visuellen Kontrolle. Die ausgelöste Blutung lässt in der Regel nur eine taktile Überprüfung der vorgenommenen Instrumentierung zu (Abb. 4.1).

Abb. 4.1
Die mit einer Kürette durchgeführte Instrumentierung belässt die Tasche weitgehend „geschlossen“. Die zusätzlich existente Blutung verhindert weitgehend die visuelle Kontrolle.

Neben der Kombination beider Verfahren besteht auch die Möglichkeit der adjuvanten Verwendung von Pulverwasserstrahlgeräten (z. B. Air-Flow® Fa. EMS) mit niedrigabrasiven Strahlmedien (Clinpro™ Fa. 3M Espe) zwecks dreidimensionaler Biofilmentfernung. Der zusätzliche Nutzen bei der Anwendung in der Ersttherapie ist allerdings umstritten (Bungart, Bucur et al. 2010). Ein Vorteil in der Kombination liegt aber darin, dass durch die Anwendung des Pulverwasserstrahlgerätes die Tasche wie „aufgeblasen“ und geöffnet imponiert. Dies ermöglicht eine unter direkter Sicht durchgeführte Nachbearbeitung mit dem Air-scaler. Der Autor empfiehlt die nach ihm entwickelte „Inzisionsfreie minimalinvasive Accesstechnik“ (IMA) mittels Heidemannspatel (Abb. 4.2). Hierbei erleichtert die zusätzliche Anwendung eines Heidemannspatels die visuelle Darstellung der Wurzeloberfläche und damit die gezielte Wurzeloberflächenbearbeitung.

Pulverwasserstrahlgeräte zur dreidimensionalen Biofilmentfernung

Inzisionsfreie minimalinvasive Accesstechnik (IMA)

Der Nutzen bei der Verwendung des Lasers als auch die Anwendung der photodynamischen Therapie ist unklar und muss durch weitere Untersuchungen gestützt werden.

Abb. 4.2 a–f
Anwendung des Airscalers unter Zuhilfenahme eines Heidemanspatels (IMA-Technik)
a) Regio 17 Sondierungstiefe 9 mm
b) Erstinstrumentierung mittels Airscaler
c) Airflow-Anwendung
d) Nach Grobdepuration mittels Airscaler und Anwendung des Airflow imponiert die Tasche „geöffnet“, deutlich sichtbares Konkrement.
e) Gezielte Nachinstrumentierung
f) Von subgingivalen Auflagerungen befreite Wurzeloberfläche gut ersichtlich

Adjunktive Anwendung des Lasers

Wird die photodynamische Therapie lediglich ergänzend zur manuellen bzw. maschinellen Parodontitistherapie angewendet, so wird neben der adjunktiven Anwendung des Lasers auch seine Potenz als alternative Therapievariante zur konventionellen Instrumentierung diskutiert. Schwarz konnte in einer Übersichtsarbeit beim Einsatz des ER:YAG-Lasers über vergleichbare Ergebnisse wie mit der konventio-

Die geschlossene Zahnreihe

Problematik der prothetischen Versorgung

Verschiedene Untersuchungen (McGuire and Nunn 1996; Schlagenhauf 2013) zeigen die Problematik einer früh- oder vorzeitigen Extraktionsentscheidung auf. Gerade in der geschlossenen Zahnreihe kreiert eine eventuell zu vorzeitig durchgeführte Zahnentfernung eine prothetische Herausforderung. Der behandelnde Zahnarzt sieht sich nun mit der für das parodontal geschädigte Gebiss spezifischen Problematik einer prothetischen Versorgung konfrontiert. Bei einer geschlossenen Zahnreihe sollte nur in dringenden Fällen vorzeitig extrahiert und die Gewebeantwort nach aktiver Therapie und darüber hinaus abgewartet werden.

Auch Parodontien mit einem fortgeschrittenen Furkationsbefall sollten zunächst antiinfektiös therapiert werden (s. Abb. 7.1). Diese als vermeintlich hoffnungslos eingeschätzten Zähne können laut aktueller Studienlage unter bestimmten Voraussetzungen belassen werden (Schlagenhauf 2013). Diese Vorgehensweise setzt allerdings eine engmaschige Betreuung und gute Compliance des Patienten voraus.

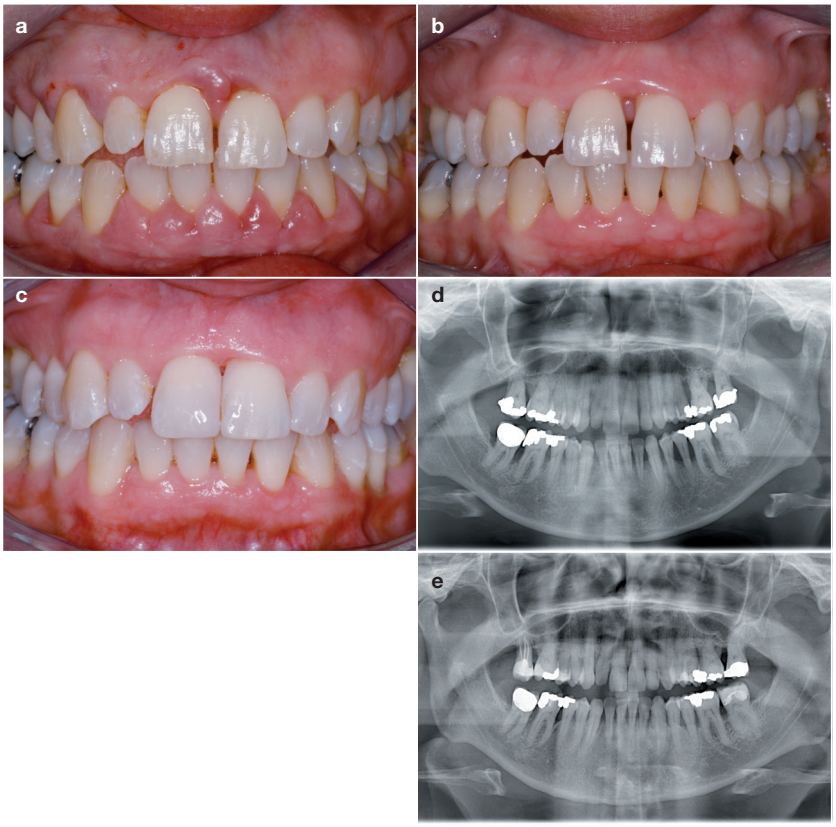

Abb. 7.1 a–e
38-jährige Patientin, Nachweis hoher Konzentrationen P. g., Nichtraucher mit generalisiert schwerer chronischer Parodontitis
a) Zustand vor aktiver Therapie
b) Zustand nach aktiver Therapie und adjunktiver Antibiose 2 Monate später
c) Klinische Situation 5 Jahre später
d) OPG vor aktiver Therapie
e) OPG 5,5 Jahre später; man beachte die knöcherne Verdichtung Regio 35, 46, 47 und die weitgehend unveränderte knöcherne Situation an 26.

Konzept der strategischen Pfeilervermeidung

Nichteinbeziehung parodontal geschädigter Zähne

Das Konzept der strategischen Pfeilervermeidung beschreibt die Nichteinbeziehung parodontal geschädigter Zähne. Somit verlieren potenziell strategische Zähne ihre prognostische Bedeutung. Dies lässt sich zweifelsfrei nur mit Implantaten realisieren. Alternativ können in nicht sichtbaren Bereichen bei stabiler Lückensituation die fehlenden Zähne nicht ersetzt bleiben (Abb. 7.2–7.4).

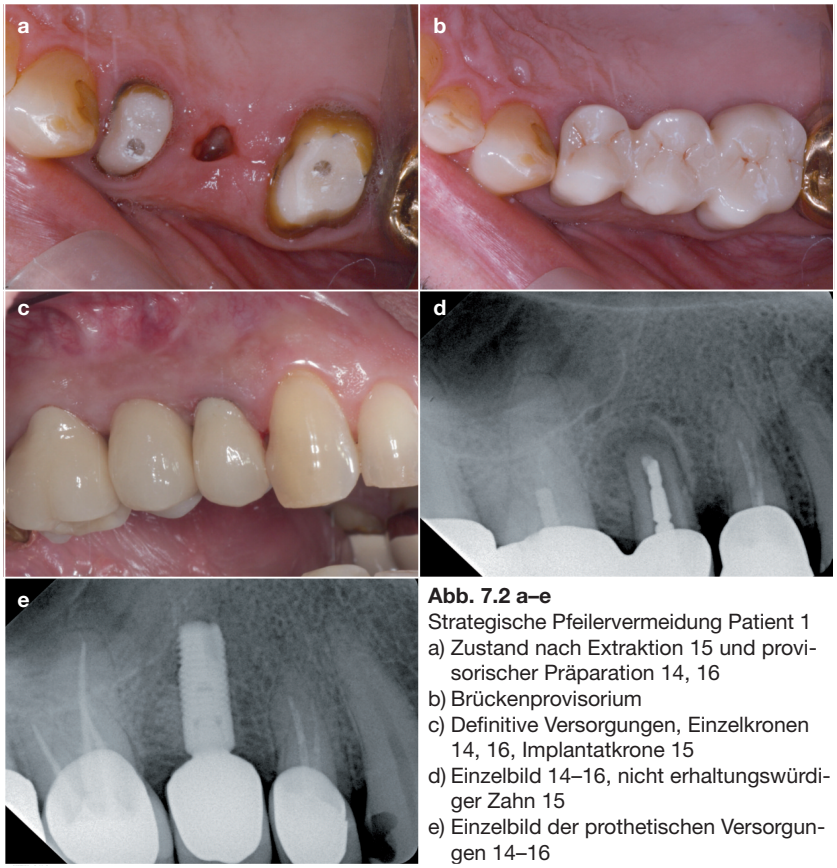

Abb. 7.2 a–e
Strategische Pfeilervermeidung Patient 1
a) Zustand nach Extraktion 15 und provisorischer Präparation 14, 16
b) Brückenprovisorium
c) Definitive Versorgungen, Einzelkronen 14, 16, Implantatkrone 15
d) Einzelbild 14–16, nicht erhaltungswürdiger Zahn 15
e) Einzelbild der prothetischen Versorgungen 14–16

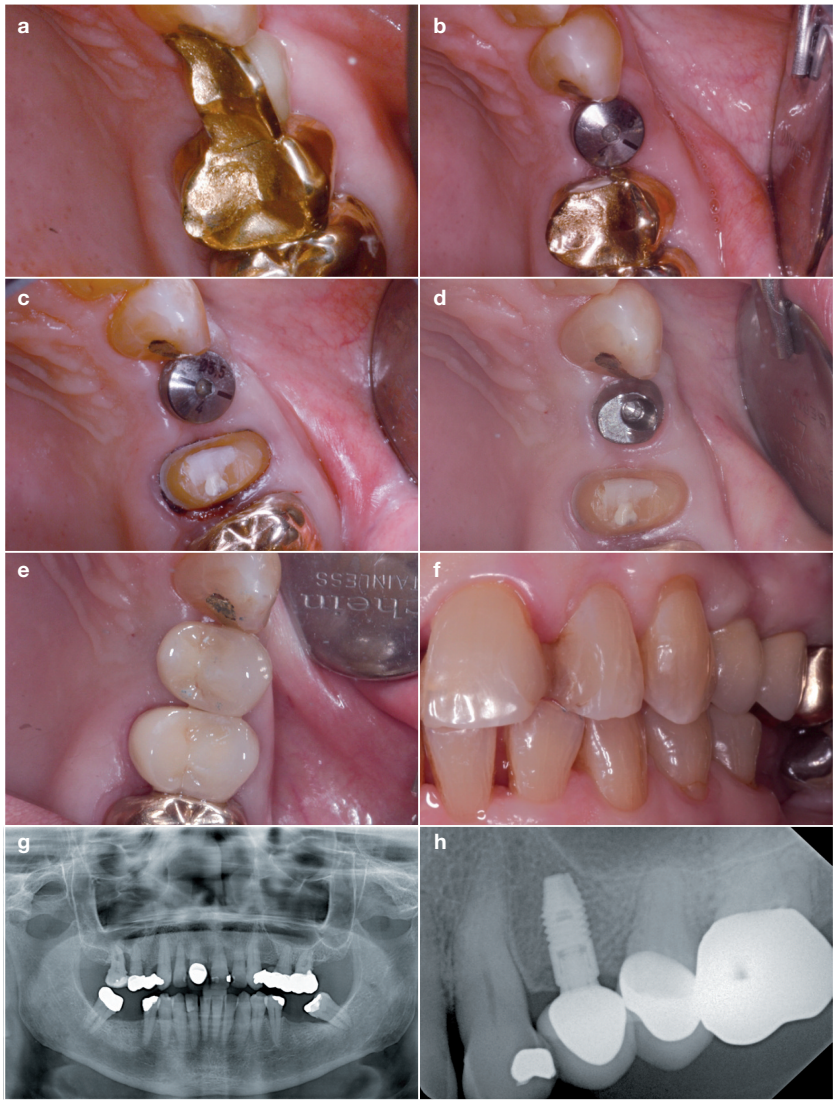

Abb. 7.3 a–h
Strategische Pfeilervermeidung Patientin 2
a) Ausgangssituation Regio 24, insuffizienter Anhänger vor Fraktur
b) Transgingivale Einheilung Implantat 24
c) 25 nach Präparation
d) Abutment Regio 24 eingebracht
e) Prothetische Versorgung okklusale Ansicht
f) Prothetische Versorgung frontale Ansicht
g) OPG vor aktiver Therapie
h) Kontrollbild der prothetischen Versorgung

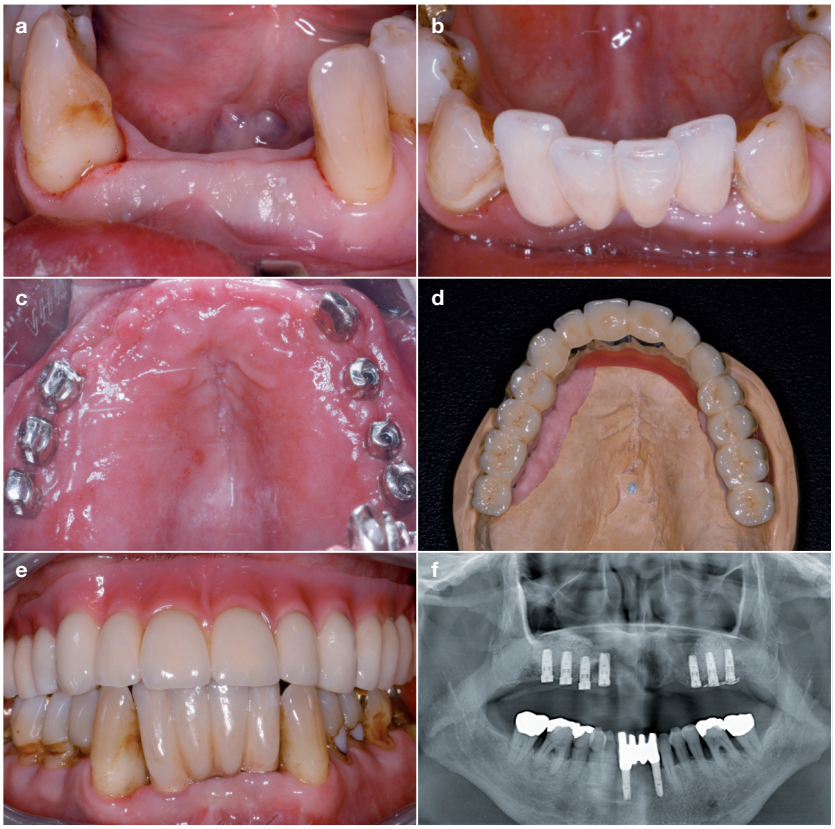

Abb. 7.4 a–f
70-jähriger Patient, strategische Pfeilervermeidung UK-Frontzahnbereich, Implantate Regio 32, 42
a) Präoperative Situation kurz vor der Freilegung der Implantate 32, 42
b) Brückenversorgung 32–42
c) Okklusalansicht der Gegenkiefersituation mit eingebrachten Abutments
d) Gaumenfreie Teleskopprothetik
e) Frontalansicht der eingegliederten UK-Implantatbrücke und des OK-Teleskop-ersatzes
f) OPTG, eingegliederte Unterkiefer-Versorgung, Kontrollaufnahme Einheilung der Implantate im OK