

Liebe Kolleginnen und Kollegen, liebe Studierende,

seit der ersten Auflage dieses Buches sind mittlerweile 12 Jahre vergangen, in denen im Bereich der Endodontie vor allem zahlreiche technische Fortschritte in den Praxisalltag eingeflossen sind. Hierbei stehen interessante Entwicklungen wie beispielsweise thermomechanisch vorbehandelte Nickel-Titan-Legierungen, neuartige Designmerkmale und Bewegungsmuster der Instrumente sowie innovative Techniken zur Aktivierung der Spülflüssigkeiten mit dem Ziel einer verbesserten Desinfektion im Vordergrund.

Nach Angaben der Kassenzahnärztlichen Bundesvereinigung werden in Deutschland jährlich etwa 7 Millionen Wurzelkanalfüllungen durchgeführt, die Zahl der Extraktionen ist glücklicherweise weiterhin rückläufig. Darüber hinaus belegen mehrere Studien eine signifikant verbesserte Lebensqualität der Patient\*Innen nach endodontischer Behandlung. Das Kosten-Nutzen-Verhältnis von Wurzelkanalbehandlungen wird aufgrund der sehr hohen Überlebens- und geringen Komplikationsraten im Vergleich zur Extraktion und Versorgung mit Zahnersatz oder Implantaten als sehr gut eingestuft. Im Sinn der Zahnerhaltung sollte dementsprechend bei gegebener Indikation einer Wurzelkanalbehandlung der Vorzug gegeben werden.

Das Anliegen dieses Buches ist es daher, Ihnen zum einen die Grundlagen eines praxistauglichen und wissenschaftlich begründeten Behandlungskonzeptes darzulegen und zum anderen die wichtigsten technischen Fortschritte der letzten Jahre in komprimierter Form zu erläutern. In dieser zweiten Auflage wurden alle Kapitel ausführlich überarbeitet und mit zahlreichen, neuen Abbildungen versehen, um Ihnen einen guten Überblick über die wesentlichen Prinzipien und aktuellen Entwicklungen der Endodontie zu vermitteln. Für einen tieferen Einblick in endodontische Spezialthemen, wie orthograde Revisionen, mikrochirurgische Verfahren oder die dentale Traumatologie verweise ich an dieser Stelle auf weiterführende Literatur.

Ich wünsche uns allen viel Freude an der Endodontie.

Ein herzliches Dankeschön geht an meine Mitautorinnen und Mitautoren für ihr Engagement und ihre Expertise.

Tina Rödiger

Göttingen, Juli 2021

# Inhalt

<b>Vorwort</b> .....	7
<b>1 Grundlagen und Diagnostik</b> .....	9
Ätiologie pulpaler Erkrankungen .....	10
Pathologie des Periapex .....	11
Mikrobiologische Grundlagen .....	17
Diagnostik .....	18
Diagnose .....	32
<b>2 Therapie endodontischer Schmerzen</b> .....	39
Grundlagen, Anamnese und Diagnostik.....	40
Anästhesie.....	42
Therapie .....	48
<b>3 Vorbereitende Maßnahmen</b> .....	63
Präendodontische Aufbaufüllung.....	64
Grundregeln der aseptischen Therapie.....	66
Anlegen von Kofferdam.....	68
<b>4 Präparation der Zugangskavitäten</b> .....	83
Primäre Zugangskavität: Darstellung des Pulpakavums.....	84
Sekundäre Zugangskavitäten.....	91
Diagnostik „zusätzlicher Wurzelkanäle“ .....	97
Tertiäre Zugangskavitäten.....	100
Wurzelanatomie und Präparationsrichtlinien.....	101
<b>5 Bestimmung der endodontischen Arbeitslänge</b> .....	111
Grundlagen und Ziele.....	112
Unterscheidung der apikalen Endpunkte.....	115
Verfahren der Längenbestimmung.....	117

---

<b>6</b>	<b>Wurzelkanalpräparation</b> .....	137
	Präparationsfehler .....	139
	Manuelle Wurzelkanalpräparation .....	142
	Techniken der manuellen Wurzelkanalpräparation .....	148
	Maschinelle Nickel-Titan-(NiTi-)Systeme .....	153
<b>7</b>	<b>Desinfektion des Wurzelkanalsystems</b> .....	185
	Grundlagen.....	188
	Desinfektionslösungen .....	191
	Medikamentöse Wurzelkanaleinlage.....	212
<b>8</b>	<b>Temporäre Versorgung der Zugangskavität</b> .....	221
	Materialien zum temporären Verschluss .....	225
<b>9</b>	<b>Wurzelkanalfüllung</b> .....	231
	Optimaler Zeitpunkt der Wurzelkanalfüllung .....	233
	Behandlungsplanung .....	235
	Materialien für die Wurzelkanalfüllung .....	237
	Wurzelkanalfülltechniken.....	246
	Kontrolle des Therapieerfolges .....	260
<b>10</b>	<b>Postendodontische Restauration</b> .....	263
	Empfehlungen für die Restauration wurzelkanalbehandelter Zähne.....	267
	Klinisches Vorgehen bei der adhäsiven Befestigung von Faserstiften .....	276
	<b>Literatur</b> .....	283
	<b>Sachverzeichnis</b> .....	289

1

# Grundlagen und Diagnostik

Prof. Dr. Tina Rödiger

## Ätiologie pulpaler Erkrankungen

Hauptursache: kariöse Läsion	<p>Die Hauptursache für Schädigungen der Pulpa stellt in ca. 90 % der Fälle eine kariöse Läsion dar, es können aber auch traumatische Ereignisse oder iatrogene Maßnahmen (z. B. Präparationstrauma) zugrunde liegen. Sobald eine Karies den Schmelz durchdrungen und das Dentin erreicht hat, können bakterielle Stoffwechselprodukte über die Dentintubuli zur Pulpa gelangen und dort erste Entzündungsreaktionen auslösen. Charakteristisch sind dabei die Anwesenheit von Fibroblasten, neutrophilen Granulozyten, Plasmazellen, Makrophagen und Lymphozyten sowie eine Zunahme der pulpalen Durchblutung infolge einer Proliferation des subodontoblastischen Gefäßplexus (Hyperämie). Der Schweregrad der pulpalen Entzündungsreaktion hängt dabei vom Ausmaß der bakteriellen Invasion ab. Einen weiteren Schutzmechanismus stellt die Bildung von Reizdentin in den an die betroffenen Dentintubuli angrenzenden Pulpaarealen dar. Wird zu diesem Zeitpunkt der Reiz ausgeschaltet, d. h. die Karies exkaviert, sind diese initialen entzündlichen Reaktionen der Pulpa reversibel, wobei eine vollständige Ausheilung möglich ist (Restitutio ad integrum).</p> <p>Bei Fortbestehen des Reizes steigt durch eine entzündungsbedingte Vasodilatation sowie erhöhte Gefäßpermeabilität der Gewebedruck innerhalb des Pulpagewebes. Die gesteigerte Gefäßpermeabilität ermöglicht die Chemotaxis weiterer Leukozyten (Granulozyten und Lymphozyten). Die kurze Lebensdauer der neutrophilen Granulozyten (ca. 2 Tage) sowie der anhaltende hohe Gewebedruck führen letztendlich zu lokalisierten Gewebsnekrosen und Mikroabszessen. Dieser Zustand der Pulpa wird als irreversible Pulpitis bezeichnet, die in einem späteren Stadium der Erkrankung einen von koronal nach apikal fortschreitenden Zerfall des Pulpagewebes (Nekrose) mit anschließender bakterieller Besiedelung (Infektion) zur Folge hat.</p>
Entzündungsreaktionen	
Hyperämie	
Reversible Pulpitis	
Irreversible Pulpitis	
Nekrose und Infektion	

# Pathologie des Periapex

## Parodontitis apicalis

Eine unbehandelte Infektion der Pulpa führt immer zu einer Entzündung der periapikalen Gewebe (Parodontitis apicalis) mit Resorption des Alveolarknochens und des Wurzelzementes. Für die Entstehung einer Parodontitis apicalis ist eine bakterielle Infektion des Endodonts zwingend notwendig. Bei einer infizierten Pulpanekrose können bakterielle Abbauprodukte (Endotoxine aus den Zellmembranen gramnegativer Bakterien) über Seiten- oder Furkationskanälchen das Parodont erreichen und die Entstehung lateraler oder interradiärer Läsionen begünstigen. Im initialen Stadium liegen eine Hyperämie der Wurzelhaut und perivaskuläre Ödeme vor. Die nachfolgende Resorption des Alveolarknochens wird durch eine Aktivierung der Osteoklasten ausgelöst und führt zur Erweiterung des Desmodontalspaltes und der angrenzenden Knochenmarksräume. Zu diesem Zeitpunkt ist die Erkrankung röntgenologisch noch nicht darstellbar.

Bis auf wenige Ausnahmen (z. B. akuter apikaler Abszess, Aktinomykose oder extraradiärer Biofilm) sind in der periapikalen Region keine oder nur wenige Mikroorganismen vorhanden. Ein periapikales Granulom besteht in der Regel aus abgekapseltem Bindegewebe und Zellen des körpereigenen Abwehrsystems (neutrophile Granulozyten, Lymphozyten, Plasmazellen und Makrophagen), wodurch die bakterielle Infektion auf das Wurzelkanalsystem begrenzt und eine systemische Ausbreitung bei Patienten mit einem intakten Immunsystem verhindert wird.

Eine Parodontitis apicalis ist in erster Linie ein Ort, an dem das Immunsystem Mikroorganismen ausschaltet.

Infektion des  
Endodonts

Initiales  
Stadium

Periapikal  
wenige/keine  
Mikroorganismen

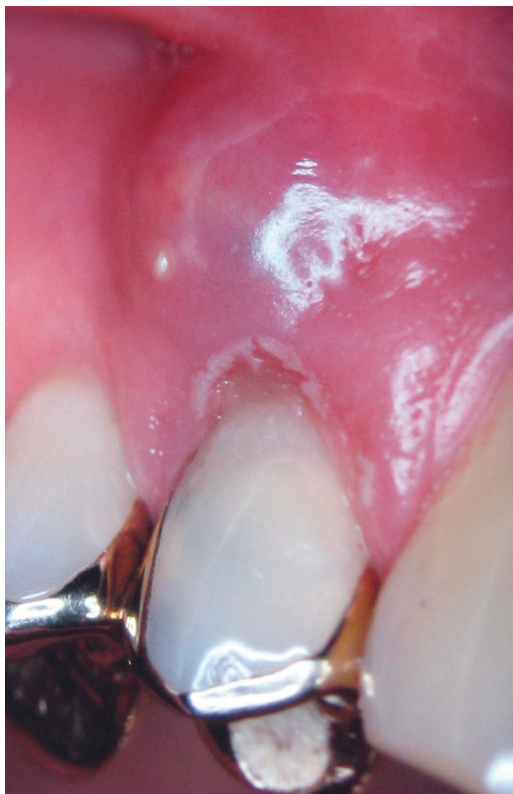Keine  
systemische  
Ausbreitung



## Akuter apikaler Abszess

Sehr schmerzhaft/radiologisch anfangs nicht sichtbar

In Abhängigkeit von den Eigenschaften der beteiligten Mikroorganismen und der Reaktion des Wirtsorganismus kann im Inneren einer periapikalen Entzündung eine Nekrose mit nachfolgender enzymatischer Gewebeeinschmelzung und Eiterbildung entstehen. Diese Abszedierung ist eine hochakut verlaufende und sehr schmerzhafte Erkrankung des Periapex, die im Anfangsstadium röntgenologisch nicht sichtbar ist. Erst nach ungefähr 3–4 Wochen führt der zunehmende Verlust des Alveolarknochens zu einer im Röntgenbild erkennbaren Läsion. Diese eitrig apikale Parodontitis kann über verschiedene Zwischenstadien (subperiostaler und submuköser Abszess) (Abb. 1.1) in die umgebenden Weichgewebe durchbrechen, wodurch die spontane Entleerung des Eiters nach außen erfolgt. Das Endstadium dieses Prozesses stellt der Übergang in ein chronisches Stadium dar.

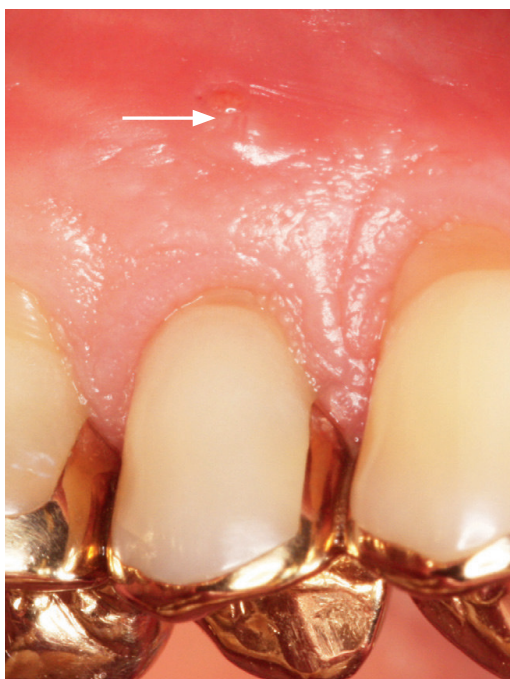

**Abb. 1.1**  
Submuköser Abszess, von Zahn 14 ausgehend.

## Chronischer apikaler Abszess

Da sich der Eiter bei einer chronischen Abszedierung in der Regel über eine Fistel entleert, ist diese Form der periapikalen Erkrankung selten schmerzhaft (Abb. 1.2). Der betroffene Zahn weist eine radiologisch erkennbare apikale Knochenläsion auf und reagiert negativ auf den Sensibilitätstest.

Selten  
schmerzhaft



**Abb. 1.2**

Intraorale Fistel (Pfeil) als klinisches Zeichen einer asymptomatischen Parodontitis apicalis. Fistelgänge münden meist vestibulär und lassen sich am besten nach sorgfältiger Trocknung der Schleimhaut feststellen.

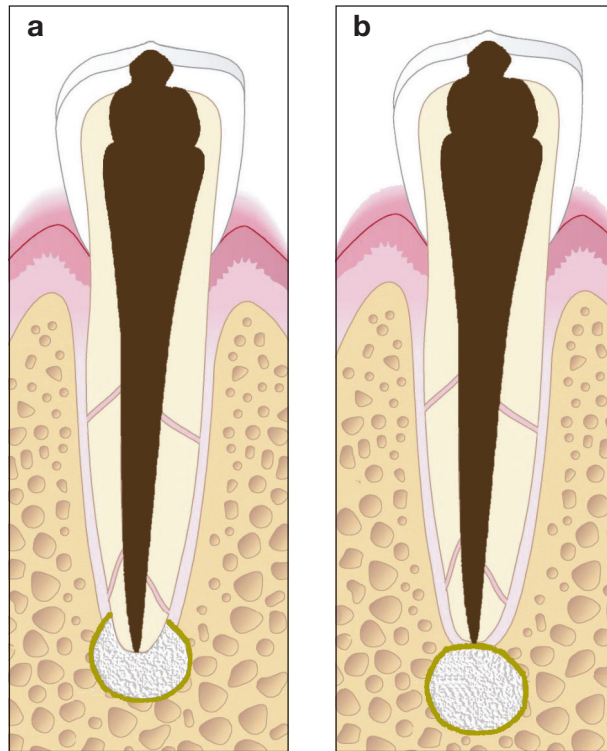
## Radikuläre Zyste

Innerhalb eines existierenden apikalen Granuloms kann sich durch entzündungsbedingte Zellproliferation der Malassez-Epithelreste eine radikuläre Zyste bilden, wobei diese Umwandlung jedoch nur in wenigen Fällen eintritt. Eine Zyste ist ein mit Flüssigkeit gefüllter pathologischer Hohlraum, der mit einem mehrschichtigen Plattenepithel ausgekleidet und von einer Kapsel aus kollagenem Gewebe umgeben ist. Histologische Untersuchungen belegen, dass etwa **15–25 % aller periapikalen Läsionen** Zysten sind. Davon werden ungefähr die Hälfte als Taschenzysten und die andere Hälfte als echte Zysten eingestuft (Abb. 1.3a–b). Während bei den Taschenzysten eine direkte Verbindung zwischen dem Wurzelkanal und dem Zystenlumen besteht, weisen echte Zysten eine vollständige epitheliale Auskleidung auf. Dies

Taschenzysten  
und echte  
Zysten



bedeutet, dass Taschenzysten durch eine orthograde Wurzelkanalbehandlung ausheilen können und bei echten Zysten eine endodontisch-chirurgische Therapie indiziert ist.



**Abb. 1.3a–b**

Schematische Darstellung einer Taschenzyste (a) und einer echten Zyste (b).



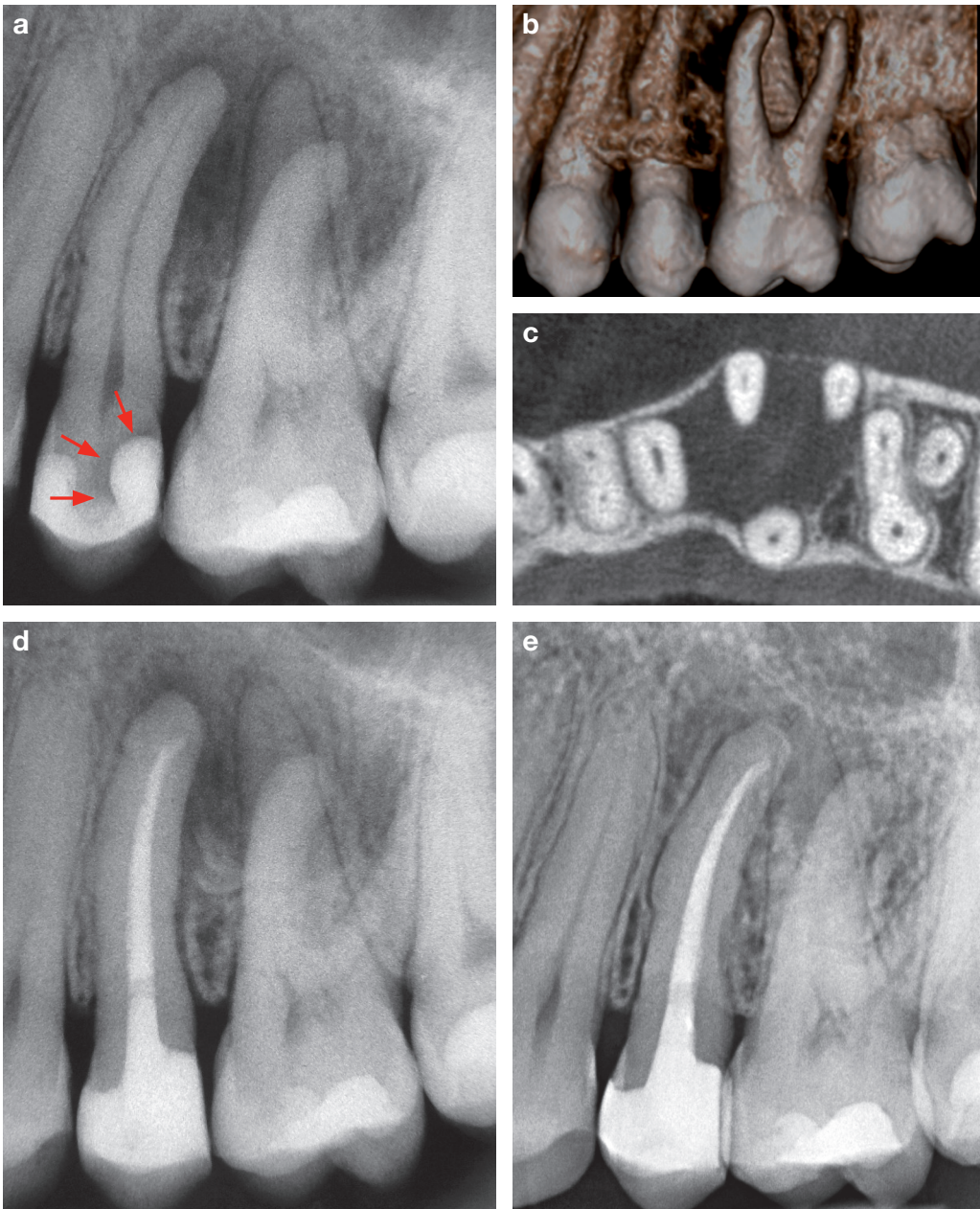
Eine radiologische Unterscheidung zwischen einem apikalen Granulom, einer Taschenzyste oder einer echten Zyste ist nicht möglich. Die korrekte Diagnose kann nur anhand einer histopathologischen Untersuchung getroffen werden.

**Keine  
klinischen  
Beschwerden**

Radikuläre Zysten verursachen in der Regel keine klinischen Beschwerden und werden daher häufig als radiologischer Nebenbefund festgestellt.



Da eine rein röntgenologische Unterscheidung zwischen einem apikalen Granulom und einer radikulären Zyste nicht möglich ist, sollte zunächst immer eine orthograde endodontische Behandlung und keine primär chirurgische Therapie durchgeführt werden (Abb. 1.4a–e). Die Inzidenz echter radikulärer Zysten ist mit ungefähr 10 % aller periapikaler Läsionen relativ gering.



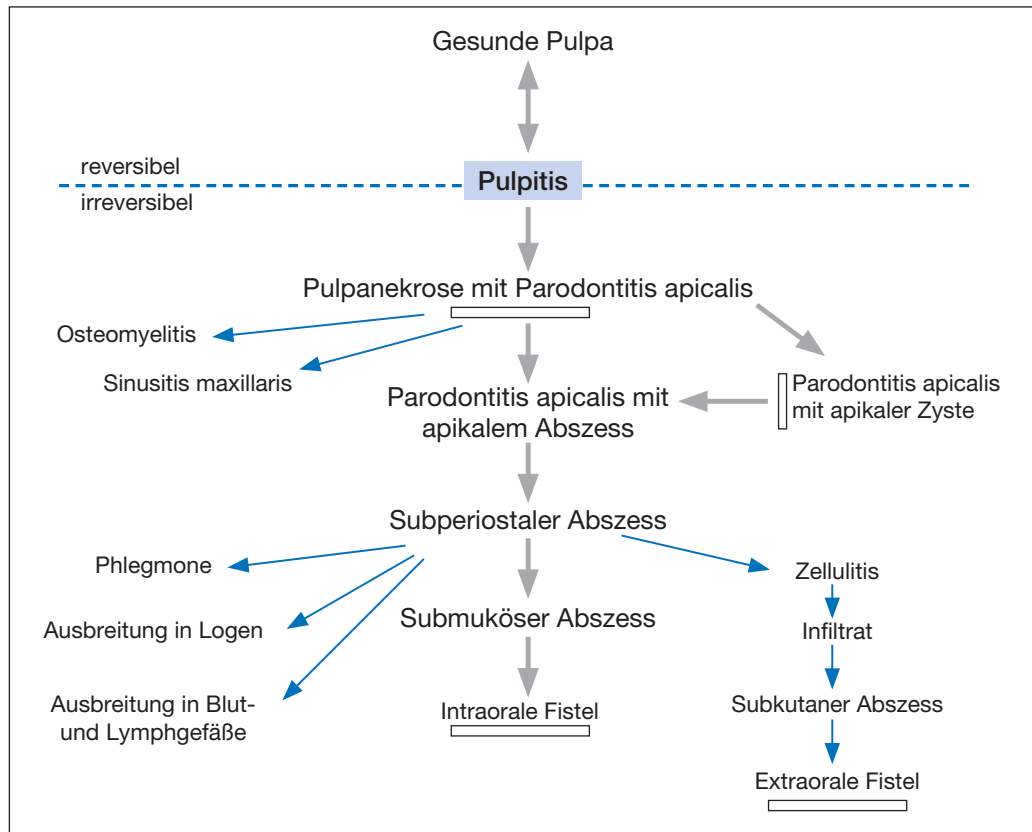
**Abb. 1.4a–e**

1.4a–c Einzelzahnaufnahme des linken Oberkiefer-Seitenzahnbereichs (a) sowie digitale volumetomografische Aufnahme (DVT) in Sagittalebene (b) und Transversalebene (c). An den Zähnen 25 und 26 fällt eine ausgedehnte periradikuläre Osteolyse auf. Die Patientin wurde aufgrund der Verdachtsdiagnose einer radikulären Zyste für eine chirurgische Therapie überwiesen. Der Sensibilitätstest war an Zahn 25 negativ, an den Zähnen 24 und 26 positiv. Weiterhin ist auf der Einzelzahnaufnahme an Zahn 25 im distalen Aspekt der Kompositfüllung eine Sekundärkaries erkennbar (Pfeile in Abb. 1.4a).

1.4d Aufgrund der klinischen und radiologischen Befunde wurde an Zahn 25 nach Kariesexkavation und Füllungsaustausch eine Wurzelkanalbehandlung durchgeführt.

1.4e Zustand 5 Monate nach endodontischer Therapie. Die Verdachtsdiagnose einer echten Zyste wurde nicht bestätigt, da eine deutliche Verknöcherung der apikalen Osteolyse erkennbar ist. Eine chirurgische Intervention ist zum jetzigen Zeitpunkt nicht indiziert.

Die möglichen Verlaufsformen pulpaler und periapikaler Erkrankungen sind in der folgenden Übersicht (Abb. 1.5) dargestellt.



**Abb. 1.5**

Mögliche Verlaufsformen pulpaler und periapikaler Erkrankungen (Schema modifiziert nach Thoden van Velzen et al. 1988). Dicke Pfeile geben den häufigsten Verlauf an, dünne Pfeile die selteneren Entwicklungsmöglichkeiten. Ein Querbalken zeigt an, dass die Erkrankung häufig in diesem Stadium sistsiert.