

Fall 5 – Mehrere Veneers im Oberkiefer

Veneers werden im Oberkiefer häufig nicht nur einzeln, sondern über mehrere benachbarte Zähne im Frontzahnbereich eingesetzt. Mit den dünnen Verblendschalen aus Keramik kann im Vergleich zur kompletten Überkronung der Zähne ein ästhetisches Problem zahnhartsubstanzschonend therapiert werden.

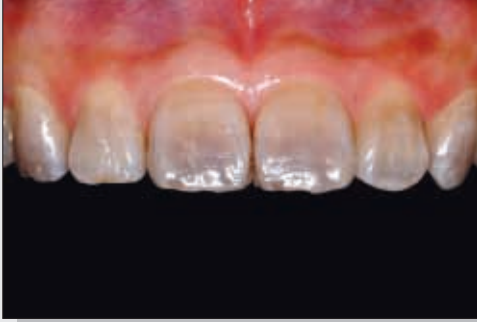

Bild 1
Ausgangssituation: dunkel und unästhetisch wirkende Frontzähne im Oberkiefer aufgrund von Tetrazyklineinlagerungen in die Zahnhartsubstanz

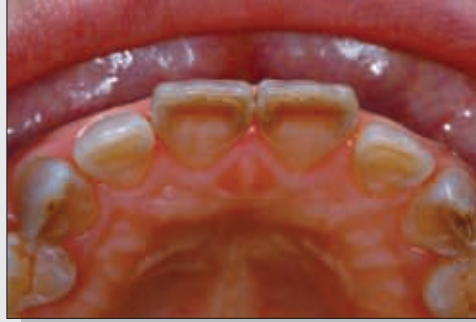

Bild 2
Ansicht aus inzisaler Richtung. Sämtliche Frontzähne des Oberkiefers werden in die Therapie einbezogen.

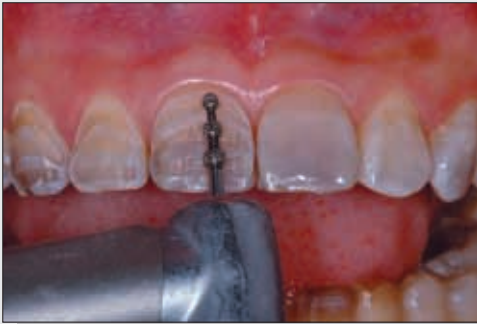

Bild 3
Mit einem Tiefenmarkierbohrer wird die korrekte Präparationstiefe für die dünnen Keramikveneers festgelegt.

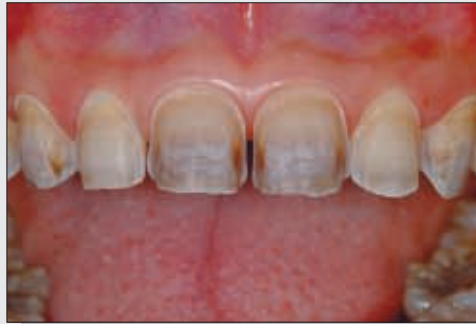

Bild 4
Die Präparation wird durch Abtragen der Schmelzanteile zwischen den Markierungen weitergeführt.

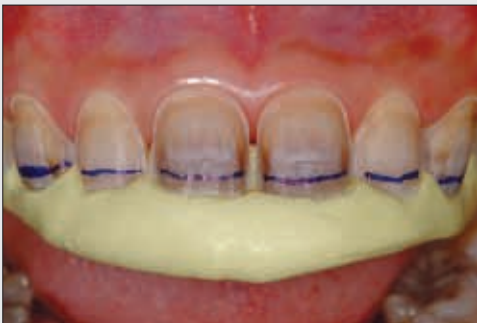

Bild 5
Visualisierung der notwendigen horizontalen Reduktion der Schneidekanten

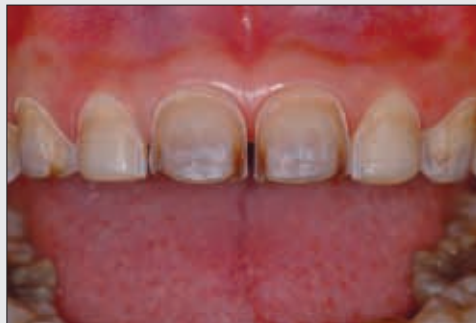

Bild 6
Fertiggestellte Veneerpräparationen mit Reduktion der Schneidekanten zur Erzielung einer inzisalen Transluzenz

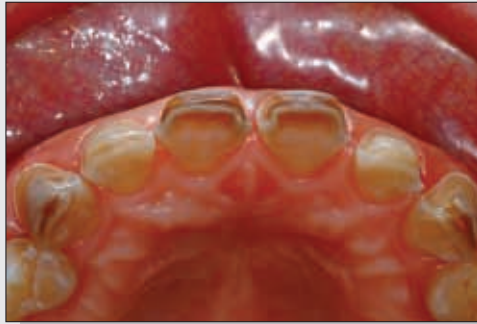

Bild 7
Ansicht aus inzisaler Richtung. Man erkennt deutlich die Einkürzung der Zähne.



Bild 8
Transferbogen zur schädelbezüglichen Registrierung der Lage des Oberkiefers

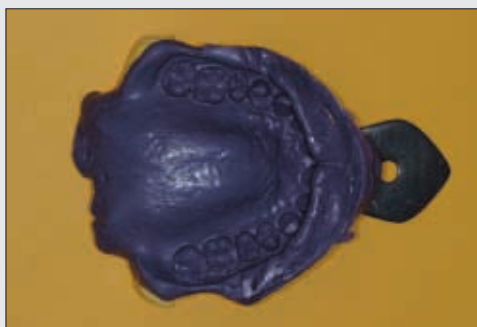


Bild 9
Die Abformung dient als Grundlage für die Modellherstellung im Dentallabor.

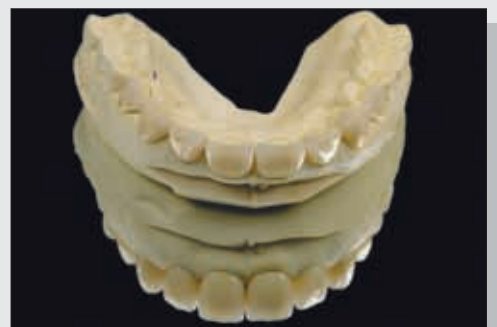

Bild 10
Fertiggestellte Keramikveneers auf dem Modell (labiale Ansicht)

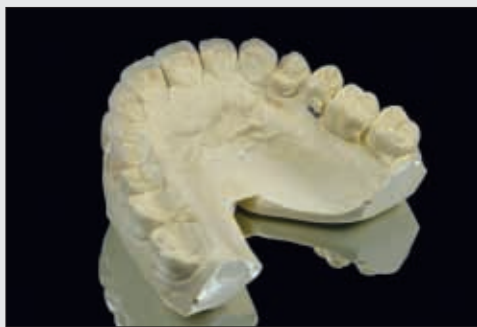

Bild 11
Fertiggestellte Keramikveneers auf dem Modell (orale Ansicht)

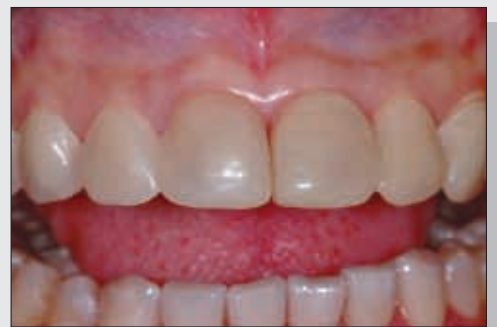

Bild 12
Am Einsetztag erscheint die Patientin wieder mit ihren Provisorien.

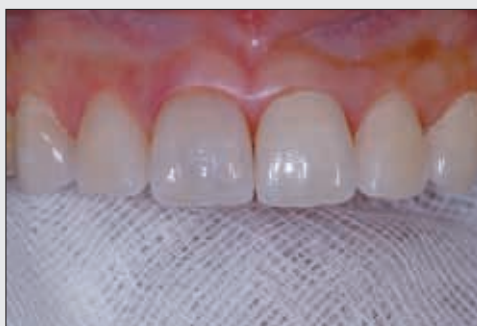

Bild 13
Einprobe sämtlicher Veneers. Die Veneers werden gegen ein Herabfallen oder Verschlucken mit Gaze gesichert.

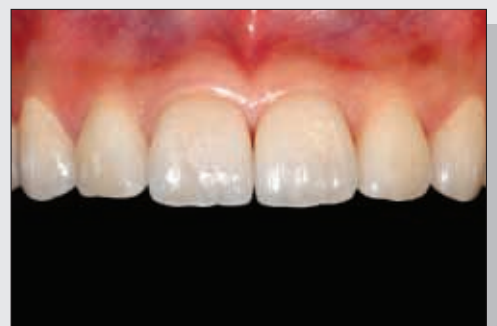

Bild 14
Endsituation: Die Keramikveneers stellen die Funktion und Ästhetik der Zähne im Oberkiefer wieder her.