

Theoretische Einführung in die Einzelzahnimplantation

Dres. Anne Gresskowski & Jochen K. Alius

Wie wir bereits in der Einführung von Prof. Lang gelesen haben, bewegen wir uns im Bereich der Einzelzahnimplantation im fortgeschrittenen Stadium der Implantologie, da schon kleine Fehler in der Planung oder Durchführung – sowohl auf der Ebene der Chirurgie als auch der Prothetik – zu einem unbefriedigenden Ergebnis führen können.

Obwohl dieses Buch sein Hauptaugenmerk auf die Implantatprothetik legt, müssen wir nachfolgend kurz chirurgisch relevante Kriterien ansprechen.

1. Die Extraktion

Die Extraktion ist in der normalen zahnärztlichen Praxis oftmals eine wenig reflektierte Tätigkeit mit dem primären Ziel den Zahn schnell und ohne großen Aufwand zu entfernen.

Im Bereich der Implantologie stellt aber bereits die Extraktion sowie die anschließende Wundversorgung den ersten und oftmals leider unterschätzten Teilschritt zur gelungenen implantologischen Versorgung dar.

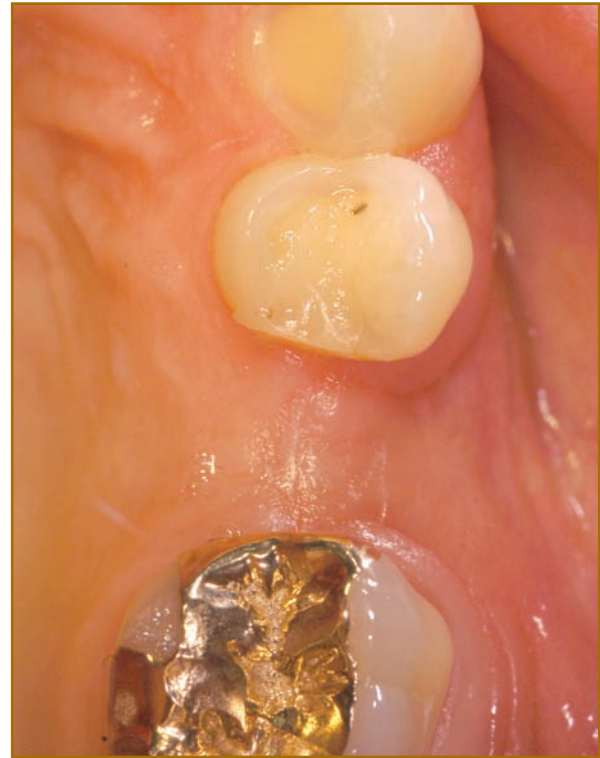Wann immer ein Zahn extrahiert werden muss, sollte sich der Behandler bereits im Vorfeld darüber im Klaren sein, welche prothetische Lösung angestrebt wird.

Denn so können gravierende Fehler vermieden werden, die ansonsten oftmals größere präimplantologische chirurgische Eingriffe nach sich ziehen.

Wie in Abbildung 1 gezeigt, kommt es durch die Extraktion oftmals zum Verlust der vestibulären Lamelle. Dies ist zum einen dadurch bedingt, dass es im Rahmen der Wundheilung zur Kontraktion des Blutkoagolums kommt, hängt aber auch stark von dem Ausmaß der vorhandenen peridental Entzündungssituation ab.

Hier stellen die Extraktionstechnik sowie die weitere Wundversorgung den entscheidenden Faktor dar.

Abb. 1



Generell sollten folgende Kriterien bei der Extraktion beachtet werden:

- Das peridentale Weichgewebe sollte gelöst werden, um ein Einreißen bzw. Abreißen der marginalen Gingiva zu vermeiden (z. B. Periotom, Microklinge).
- Bei mehrwurzeligen Zähnen werden die Wurzeln separiert (z. B. Super Slim-Fräse).
- Der Zahn sollte vorsichtig in seiner Alveole gelockert werden ohne dabei die vestibuläre Lamelle zu beschädigen (Luxator).
- Die schonende Entfernung des Zahnes erfolgt durch leichte Zug- und Drehbewegungen Richtung koronal.
- Anschließend erfolgt eine vorsichtige Kürettage der Alveole unter besonderer Beachtung der vestibulären Lamelle.
- Bei der nun folgenden Wundversorgung sollte darauf geachtet werden, dass Techniken zum Einsatz kommen, die den Alveolarfortsatz in seiner Dimension erhalten (z. B. Bio-Col-Technik, Sofortimplantation).

2. Die präimplantologische Chirurgie

In der täglichen Praxis wird man oft auch von Patienten konsultiert, die bereits einen reduzierten Alveolarfortsatz aufweisen. Entscheidend ist, in welcher Region der zu versorgende Bereich liegt und welche ästhetischen Ansprüche der Patient an die prothetische Versorgung stellt.

Man kann unter Zuhilfenahme von Situationsmodellen und Wax-Up-Modellationen dem Patienten die Problematik verdeutlichen und verschiedene Lösungswege aufzeigen.

Abhängig von der Defektgröße und der angestrebten ästhetischen Integration bieten sich folgende Möglichkeiten:

- **Zahnhalsmodellation Zahn 11 (Abb. 2)**
- **Defektverschleierung durch rosafarbene Keramik (Abb. 3)**
- **Augmentation mit oder ohne Implantation (Abb. 4)**
- **Knochenblock (Abb. 5)**
- **Alveolarkamm-Splitting (Abb. 6)**

Diese Augmentationstechniken können sowohl einzeln, als auch in Kombination miteinander angewandt werden und sind um die große Palette der Weichgewebschirurgie zu ergänzen.

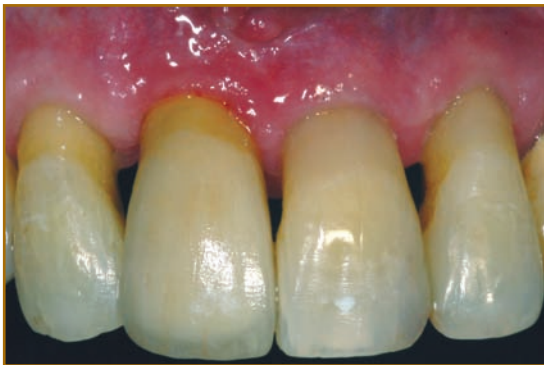

Abb. 2: Zahnhalsmodellation

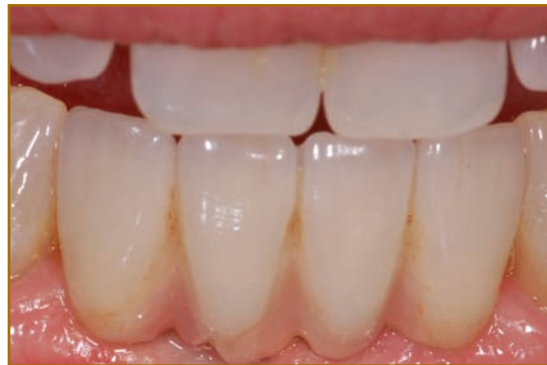

Abb. 3: Defektverschleierung

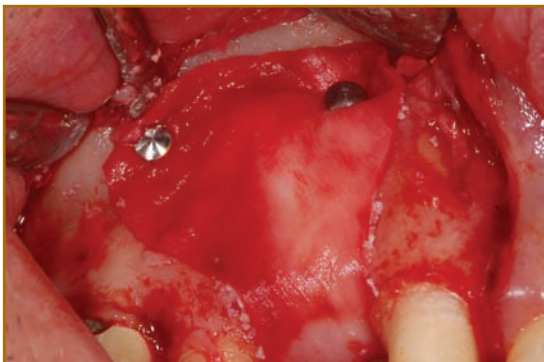

Abb. 4: Augmentation

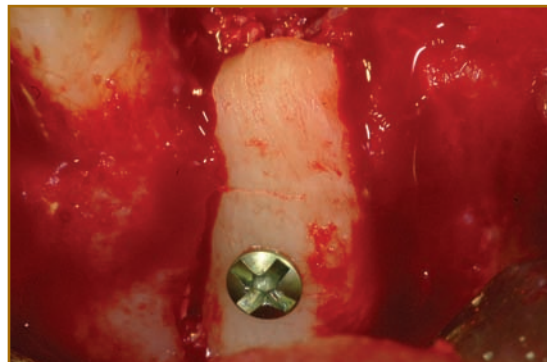


Abb. 5: Knochenblock