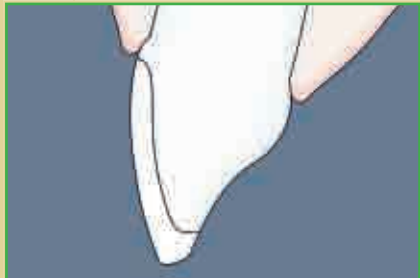
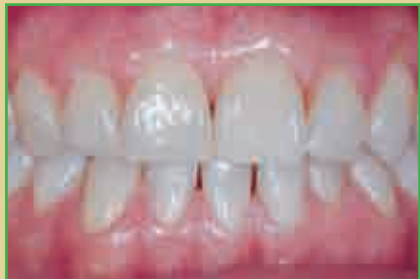
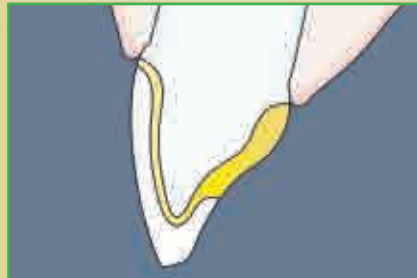
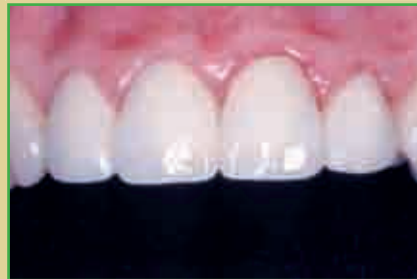1/1 Übersicht über die Versorgung großer Defekte im Frontzahnbereich

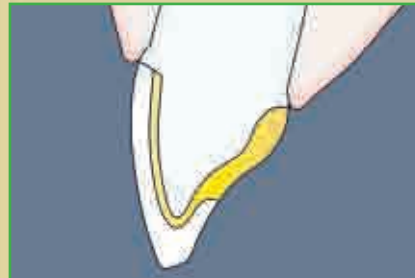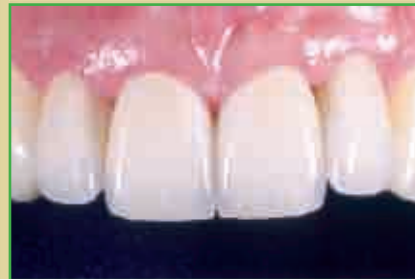Veneer



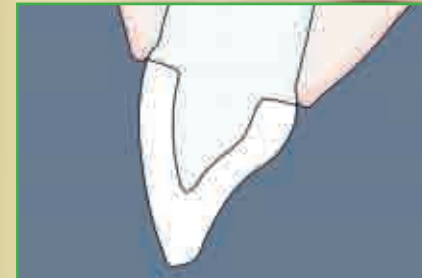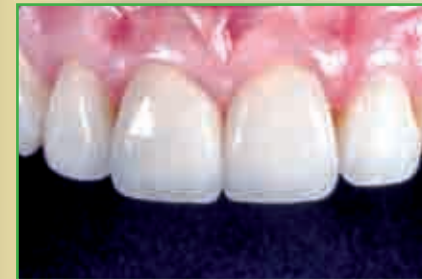Metallkeramikkrone



Metallkeramikkrone mit Keramikschulter

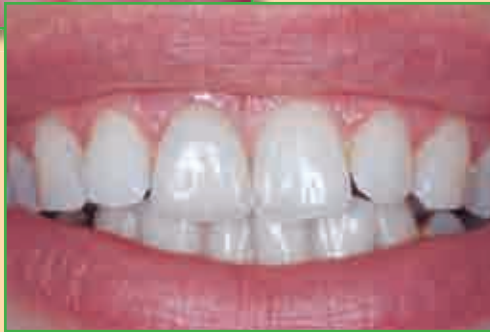
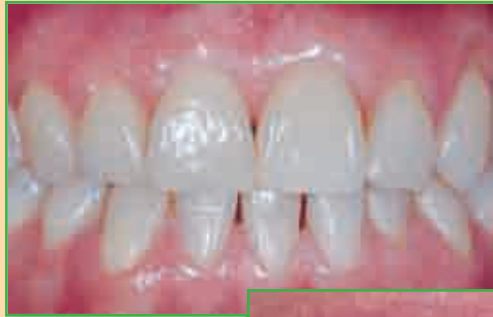
Vollkeramikkrone



1/1 Indikationen und Kontraindikationen für Restaurationen großer Frontzahndefekte

Veneers



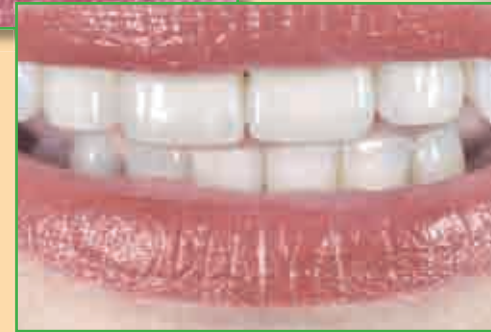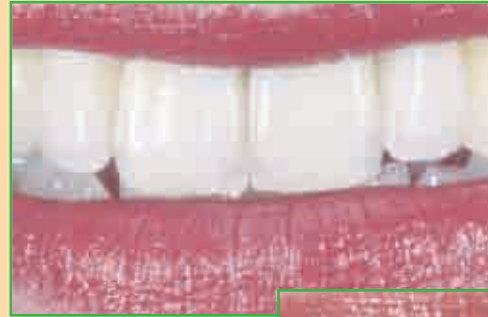Indikationen:

- Farbkorrektur
- Stellungskorrektur
- Formkorrektur
- Schmelzbildungsstörungen

Kontraindikationen:

- Knirschen, Pressen und andere Parafunktionen
- umlaufende Zahnhalsdefekte
- ungenügendes Zahnschmelzangebot
- schlechte Mundhygiene
- hohe Kariesaktivität
- große Füllungen
- tiefe subgingivale Präparationen

Frontzahnkronen



Indikationen:

- Wiederherstellung stark zerstörter Zähne
- Stellungs- und Bisslagekorrekturen
- Neugestaltung der Führungsflächen als Teil einer funktionellen Therapie
- zirkuläre Läsionen im Zahnhalsbereich
- Stabilisierung wurzelbehandelter Zähne

Kontraindikationen:

- jugendliche Zähne
- schlechte Mundhygiene
- Zähne in unzureichendem parodontalen Zustand
- ungenügende Verankerungsmöglichkeit
- devitale, unbehandelte Zähne
- sehr stark gekippte Zähne
- unklare Bissverhältnisse