Manuelle Muskelbehandlungstechniken

Grundlagen

Die Bedeutung der Muskelbehandlungstechniken (Muskeldehntechniken, fasziales Ausstreichen, Triggerpunktbehandlung) innerhalb der manuellen Medizin ergibt sich einmal aus der Rolle der Muskulatur in der pathogenetischen Kette der Blockierung. Die statisch bedingten Blockierungen, die Blockierungen durch Fehlhaltung am Arbeitsplatz oder durch sportliche Fehlbelastung, die Begleitblockierungen bei inneren Organerkrankungen und bei psychosomatisch bedingten Krankheitsbildern sind letztlich myogene Blockierungen, da ihnen ein zur Blockierung führender muskulärer Hypertonus vorausgeht. Zum anderen ist der blockierungsbedingte reflektorische Muskelhypertonus, der lokal obligatorischer Bestandteil der Blockierung ist, oder auch der im Gefolge von Blockierungen entstehende Hypertonus größerer Muskelgruppen – vor allem, wenn es nach längerer Zeit schon zu einer strukturellen Verkürzung des Muskels gekommen ist – als Rezidivpotenzial anzusehen.

Die Muskelbehandlungstechniken werden deshalb ebenso wie die Muskelenergietechniken, bei denen der Patient durch eigene Muskelanspannung die Deblockierung unterstützt, nicht nur zur Unterstützung der Deblockierungsmaßnahmen, sondern auch zur Rezidivprophylaxe eingesetzt; im letzteren Fall auch zur Einleitung und Unterstützung aktiver krankengymnastischer Maßnahmen zur Behebung auslösender oder reflektorischer muskulärer Dysbalancen, die ihrerseits wiederum ein Rezidivpotenzial darstellen. Ein Teil der weichteilbedingten Kontrakturen und auch ein Teil der Muskelverkürzungen werden ohnehin schon bei den eigentlichen Mobilisationen oder Manipulationen günstig beeinflusst, da jede Mobilisation am Gelenk zwangsläufig die Gelenkkapsel und je nach Arbeitsebene auch einzelne Sehnen, Bänder und Muskeln mit behandelt. Für den anderen Teil werden aber spezielle Techniken zur Anwendung gebracht.

In diesem Lehrbuch wird deshalb eine Auswahl von Muskelbehandlungstechniken dargestellt, die sich in der klinischen Praxis im Rahmen der manuellen Therapie bewährt haben. Selbstverständlich können unter Berücksichtigung der anatomischen und funktionellen Gegebenheiten (Ursprünge und Ansätze der betreffenden Muskeln, Bewegungsmöglichkeiten der umgebenden Strukturen) auch andere Ausgangsstellungen gewählt werden.

Die Muskelbehandlungstechniken dienen dem Zweck, einen unerwünschten muskulären Hypertonus abzubauen, einen verkürzten Muskel zu längen und die Trophik des Muskels zu verbessern. Sie werden deshalb auch zur Wiederherstellung des Gleichgewichts zwischen »tonischer« und »phasischer« Muskulatur, zum Abbau pathologischer Bewegungsmuster und zur Vorbereitung sportlicher Aktivität eingesetzt. Vor allem in das sportliche Training haben aktive Muskeldehntechniken mit dem »Stretching« in der Aufwärmphase breiten Eingang gefunden. Im Rahmen der manuellen Therapie kommen dagegen durch den Therapeuten passive Techniken zur Anwendung, wobei besonderer Wert auf den Einsatz der neuromuskulären Techniken gelegt wird.

Auch bei der Anwendung dosierter Dehnungsreize an der Muskulatur ist eine Reihe von (absoluten oder relativen) *Kontraindikationen* zu beachten. Das sind vor allem entzündliche Veränderungen wie Myositis, Tendinitis, Arthritis oder Periostitis im Behandlungsbereich. Naturgemäß gehören hierher aber auch traumatische Veränderungen wie totale oder partielle Rupturen der betreffenden Muskeln oder Sehnen.

Wie bei der Gelenkmobilisation wird auch bei den Muskelbehandlungstechniken sehr dosiert gearbeitet. Der Anfänger ist immer wieder erstaunt, wie wenig Kraft er vor allem bei Verwendung der neuromuskulären Techniken einsetzen muss. Ein Zuviel an Kraft führt auch hierbei in der Regel zu einer Nozizeptorenreizung und verhindert die gewünschte Entspannung. Der Einsatz neuromuskulärer Techniken in Form der postisometrischen Relaxation ist eine praktische Anwendung der Sherrington-Gesetze. Zum einen wird ausgenutzt, dass der Muskel nach einer (auch deutlich submaximalen) Anspannung nach einer entsprechenden Dauer in eine Entspannungsphase geht *(Agonistentechnik).* Zum anderen wird ausgenutzt, dass jeder Muskelkontraktionsreiz mit einer Erschlaffungsreaktion der Antagonisten einhergeht *(Antagonistentechnik).*
Bei den hier beschriebenen Muskeldehnungen kommt vorwiegend die Agonistentechnik zur Anwendung. Wie bereits angedeutet, ist dabei eine maximale Anspannung nicht erwünscht. Es ist bei deutlich geringerer Anspannung allerdings erforderlich, die *Anspannungsphase* entsprechend *zu verlängern* (ca. 15 Sekunden), um den gewünschten Entspannungseffekt zu erzielen. Dadurch werden ein unnötiger Schmerzreiz vermieden und eine gewisse »Aufwärmung« erreicht; außerdem ist ein gezieltes Arbeiten am einzelnen Muskel besser möglich. Aus Gründen der Gelenkschonung wird möglichst aus einer gering dosierten Traktion heraus gearbeitet, und die Kontraktion wird nicht aus einer maximalen Vordehnung heraus eingeleitet. Neben den verschiedenen Methoden der *Längsdehnung* hat sich im Rahmen der manuellen Therapie auch die *Querdehnung* bewährt, die auch in verschiedenen Arealen des Muskels – also nicht nur mitten im Muskelbauch, sondern beispielsweise auch am Muskelsehnenübergang – angewendet werden kann.

Muskeldehntechniken

Bei der Muskeldehnung kommen folgende Weichteiltechniken zur Anwendung:

- *Statische passive Dehnung*: Sie beruht auf dem langsamen Einnehmen einer Dehnungsposition und einem längeren nachfolgenden Halten derselben (zwischen 10 und 60 Sekunden).
- *Dynamische passive Dehnung:* Sie beruht auf dem Beibehalten einer Dehnungsstellung im Grenzbereich und nachfolgendem, dem Befund in der Dosierung angepassten Dehnzug. Beim leichten Dehnzug verweilt man 10–30 Sekunden im Grenzbereich bis zu einer spürbaren Abnahme des Spannungsgefühls. Beim intensiven Dehnzug wird die Ausgangsstellung angepasst und für weitere 10–30 Sekunden gehalten.
- *Postisometrische Dehnung* über die dosierte Anspannung der Agonisten (siehe oben).
- *Postisometrische Dehnung* über die dosierte Anspannung der Antagonisten (siehe oben).
- *Querdehnung:* Sie beinhaltet die Dehnung quer zur Faserrichtung des Muskels. Die Intensität dieser Dehnung kann durch Veränderung der Gelenkposition variiert werden.

Hinsichtlich des *technischen Vorgehens* bei der Muskeldehnung hat sich das folgende Ablaufschema bewährt:

- Bestimmung des zu behandelnden Muskels (Name, anatomischer Verlauf, Funktion),
- Lagerung des Patienten,
- Einnahme der Ausgangsstellung des Therapeuten,
- Einstellung der Ausgangslage der betroffenen Gelenke,
- Anlage der fixierenden bzw. dehnenden Hände,
- Festlegung der Anspannungs- und Dehnrichtung,
- Vordehnung, isometrische Anspannung, postisometrische Nachdehnung. Die postisometrische Nachdehnung erfolgt am besten während der (entspannenden) Exspirationsphase.

Der eigentliche Anspannungs- und Dehnvorgang wird in der Regel 5- bis 8-mal aus der jeweils neu gewonnenen Ausgangslage wiederholt.

Triggerpunktbehandlung

Einen immer größeren Raum in der manuellen Muskelbehandlung nimmt die Behandlung muskulärer Triggerpunkte ein. Unter Triggerpunkten versteht man schmerzhafte Druckpunkte über Myogelosen und auch über subkutanen Verhärtungen, die auch Schmerzen in anderen Regionen auslösen können. Zu den bekannten muskulären Triggerpunkten gehören jeweils typische übertragene Schmerzmuster.
Selbstverständlich kann durch Druck in jede Myogelose ein lokaler Schmerz erzeugt werden, so wie auch jede Myogelose den betroffenen Muskel in seiner Funktion mehr oder weniger beeinträchtigt. Vom Trigger-(Auslöser)-Punkt spricht man aber erst, wenn durch Druck oder anderweitige Reizung die genannten, für diesen Punkt typischen fortgeleiteten Schmerzen ausgelöst werden. Andererseits sind die bei Myogelosen nachweisbaren kolloidchemischen und histologischen Veränderungen im Triggerpunkt nicht immer vorhanden.
Außerdem ist zu beachten, dass Triggerpunkte auch im Rahmen reflektorischer Reize durch segmentale oder artikuläre Funktionsstörungen (z. B. Blockierungen) entstehen können. Dann muss in die Triggerpunktbehandlung die Behandlung der primären (oder sekundären) Funktionsstörung mit einbezogen werden.
Bei der Triggerpunktbehandlung kommen vor allem die sog. Pumpmobilisation und die *ischämische Kompression* zur Anwendung. Die ischämische Kompression wird mit größerem Druck durchgeführt und entspricht bei starker Durchführung in etwa der früher oft mit Erfolg angewendeten Gelotrypsie. Sie erfolgt mit der Daumen- oder Mittelfingerkuppe, die durch den Daumen oder die Radialkante der anderen Hand unterstützt werden kann.
In der Anwendung besser zu steuern und weniger schmerzhaft ist die *Pumpmobilisation*, die mit dem Daumen, Mittel- oder dem Zeigefinger durchgeführt wird. Sie kann direkt »frontal« oder von der Seite her auf den Triggerpunkt einwirken. Bei der Beurteilung von Triggerpunkten bezüglich der erforderlichen Behandlung ist aber auch zu bedenken, dass sich die Lokalisationen des fortgeleiteten Schmerzes bei einigen Muskeln durchaus überlappen, was zu differenzialdiagnostischen Problemen führen kann.

Fasziales Ausstreichen

Besonders zur Vorbereitung einer Muskeldehnung oder auch einer Triggerpunktbehandlung eignet sich das fasziale Ausstreichen über dem zu behandelnden Muskel. Dabei geht der The-

rapeut mit seinem Hand- oder Daumenballen (je nach Größe des Muskels) über dem Muskel in die Tiefe. Je nach Behandlungsziel geht er so weit in die Tiefe, dass er das Gewebe über der Faszie auf dieser verschiebt, oder so weit, dass er auf die Faszie und die oberflächlichen Muskelschichten sanft im Sinne einer Detonisierung einwirkt.

Das Ziel dieser Technik ist vor allem eine Detonisierung und dosierte Hyperämisierung, die zu einer vorbereitenden Erwärmung für eine nachfolgende Muskeldehnung oder eine Triggerpunktbehandlung führt. Weiterhin führt die Technik zu einer Verbesserung des Gleitens zwischen dem subkutanen Bindegewebe und der Faszie. Inwieweit sie – wie immer wieder behauptet wird – auch zu einer Verbesserung der Verschieblichkeit zwischen Faszie und Muskel führt, bedarf noch des Nachweises.

Behandlungstechniken für einzelne Muskeln bzw. Muskelgruppen

Im Folgenden werden die einzelnen Behandlungstechniken dargestellt. Es wird dabei so vorgegangen, dass jede einzelne Technik für sich allein nachzuschlagen ist. Das bedingt aber, dass immer wieder die gleichen Formulierungen verwendet werden, ohne auf bereits erfolgte Beschreibungen Bezug zu nehmen. Wenn der Therapeut seitlich mit Blickrichtung zur Liege steht, wird von seiner kopfnahen und fußnahen Hand gesprochen, steht er mit Blickrichtung zum Kopf- oder Fußende, von seiner tischnahen und tischfernen Hand.

Die Indikation zum Einsatz der einzelnen Techniken ergibt sich, wenn auf Verkürzung beruhende Dysbalancen oder manifeste Triggerpunkte das Beschwerdebild unterhalten oder verstärken bzw. ein Rezidivpotenzial im Rahmen von Verkettungssyndromen darstellen. Die Anwendung der Muskelbehandlungstechniken setzt deshalb die Erhebung eines Muskelstatus im Behandlungsgebiet voraus.

Die nachfolgende Darstellung berücksichtigt die häufiger in eine manuelle Therapie einzubeziehenden Muskeln. Selbstverständlich können auch die meisten nicht genannten Muskeln mit einer postisometrischen Dehnung behandelt werden. Der Therapeut muss sich für seine dann gewählten Behandlungstechniken nur über Ursprung, Ansatz und Funktion des zu behandelnden Muskels informieren.

Obere Extremität

Unterarm und Hand

M. flexor carpi radialis

- U: Epicondylus ulnaris humeri, Fascia antebrachii
- A: Basis des Os metacarpale II (palmar)
- F: Flexion im Radiokarpal- und Mediokarpalgelenk, radiale Abduktion
- N: N. medianus (C5–C7)

Der Patient liegt in Rückenlage auf der Behandlungsliege. Der Therapeut sitzt neben der Liege mit Blickrichtung zum Fußende. Der Patientenarm wird im Schultergelenk um ca. 45° abduziert und mit dem Unterarm in Supination und leichter Ellenbogenflexion auf dem Therapeutenoberschenkel gelagert. Die tischnahe Hand des Therapeuten fasst den Ellenbogen, die tischferne Therapeutenhand nimmt am Handgelenk durch Dorsalextension und Ulnarduktion sowie Ellenbogenextension die Vor-



Abb. 321 Postisometrische Dehnung des M. flexor carpi radialis

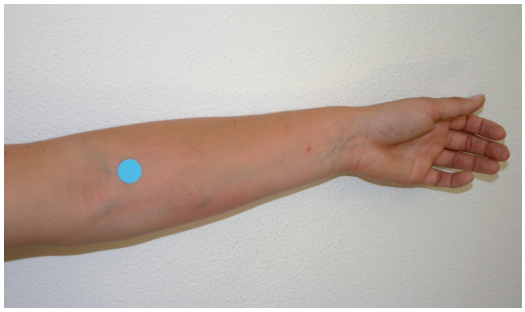

Abb. 322 Triggerpunkt des M. flexor carpi radialis



Abb. 323 Fasziales Ausstreichen über den Flexoren am Unterarm

dehnung auf. Nach isometrischer Anspannung in Richtung Volarflexion und radialer Abduktion erfolgt die *postisometrische Dehnung* durch Verstärkung der Extension im Ellenbogengelenk (Abb. 321). Technik der Querdehnung: siehe M. flexor carpi ulnaris.

Der *Triggerpunkt* für den M. flexor carpi radialis findet sich an der Grenze vom proximalen zum medialen Drittel in der Mittellinie an der Beugeseite des Unterarmes (Abb. 322). Die von ihm ausgehende Schmerzausstrahlung kann ein Karpaltunnelsyndrom vortäuschen.

Das *fasziale Ausstreichen* erfolgt gemeinsam mit den anderen Flexoren am Unterarm mit dem Handballen von proximal nach distal (Abb. 323).

M. flexor carpi ulnaris

- U: Epicondylus humeri ulnaris, dorsale Fläche des Olekranon
- A: Os hamatum, Os metacarpale V, Os pisiforme
- F: Flexion im Radiokarpal- und Mediokarpalgelenk, ulnare Abduktion
- N: N. ulnaris (C7–Th1)

Der Patient liegt in Rückenlage auf der Behandlungsliege. Der Therapeut sitzt neben der Liege mit Blickrichtung zum Fußende. Der Patientenarm wird im Schultergelenk um ca. 45° abduziert und mit dem Unterarm in Supination und leichter Ellenbogenflexion auf dem



Abb. 324 Postisometrische Dehnung des M. flexor carpi ulnaris



Abb. 325 Querdehnung der Flexoren am Unterarm



Abb. 326 Triggerpunkt des M. flexor carpi ulnaris

Therapeutenoberschenkel gelagert. Die tischnahe Hand des Therapeuten fasst den Ellenbogen, die tischferne Hand nimmt am Handgelenk durch Dorsalextension und Radialduktion sowie Ellenbogenextension die Vordehnung auf. Nach isometrischer Anspannung in Richtung Volarflexion und ulnarer Abduktion erfolgt die *postisometrische Dehnung* durch Verstärkung der Extension im Ellenbogengelenk (Abb. 324).

Für die *Querdehnung* der Flexoren liegt der proximale Patientenunterarm auf dem tischnahen Oberschenkel des Therapeuten. Die Hand des Patienten liegt in Supinationsstellung und Dorsalextension unter der Beugeseite des tischfernen Therapeutenoberschenkels. Die Hände des Therapeuten umfassen von ulnar her den proximalen Unterarm, wobei die Daumen von der radialen Seite her an die Flexoren angelegt werden. Nach dosierter isometrischer Anspannung in Richtung Volarflexion erfolgt in der anschließenden Entspannungsphase mit den Daumen die postisometrische Querdehnung (Abb. 325).

Der *Triggerpunkt* für den M. flexor carpi ulnaris findet sich an der ulnaren Seite der Beugeseite des Unterarmes an der Grenze vom proximalen zum medialen Drittel (Abb. 326).

Das *fasziale Ausstreichen* erfolgt gemeinsam mit den anderen Flexoren am Unterarm mit dem Handballen von proximal nach distal.

M. flexor digitorum superficialis

- U: Epicondylus humeri ulnaris, Processus coronoideus ulnae, distal der Tuberositas radii
- A: Basis der Mittelphalangen des 2.–4. Fingers



Abb. 327 Postisometrische Dehnung des M. flexor digitorum superficialis

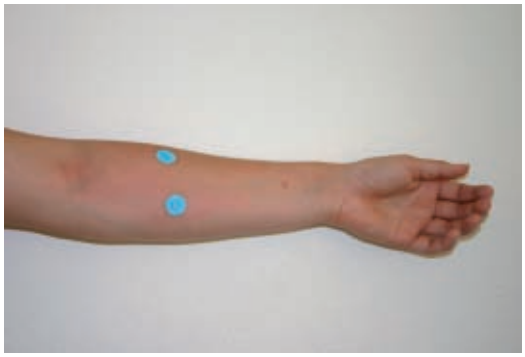

Abb. 328 Triggerpunkte des M. flexor digitorum superficialis

- F: Volarflexion in den Grund- und Mittelgelenken der Finger, Unterstützung der Volarflexion im Handgelenk
- N: N. medianus

Der Patient liegt in Rückenlage auf der Behandlungsliege. Der Therapeut sitzt neben der Liege mit Blickrichtung zum Fußende. Der Patientenarm wird im Schultergelenk um ca. 45° abduziert und mit dem Unterarm in Supination und leichter Ellenbogenflexion auf dem Therapeutenoberschenkel gelagert. Die tischnahe Hand des Therapeuten fasst den Ellenbogen, die tischferne Hand nimmt durch Dorsalextension im Handgelenk und Ellenbogenextension die Vordehnung auf. Nach isometrischer Anspannung in Richtung Volarflexion erfolgt die *postisometrische Dehnung* über eine weitere Verstärkung der Extension im Ellenbogengelenk (Abb. 327).
Technik der *Querdehnung*: siehe M. flexor carpi ulnaris.

Die *Triggerpunkte* für diesen Muskel liegen dicht radial neben den Triggerpunkten für den M. flexor carpi radialis bzw. M. flexor carpi ulnaris (Abb. 328).

M. flexor digitorum profundus

- U: Vorderfläche der proximalen Ulna und Membrana interossea
- A: Basen der Endphalangen Dig. II–V
- F: Finger- und Handgelenkbeugung, Unterstützung der Ulnarduktion
- N: Nn. medianus und ulnaris (C6–Th1)

Der Patient liegt in Rückenlage auf der Behandlungsliege. Der Therapeut sitzt neben der Liege mit Blickrichtung zum Fußende. Der Patientenarm wird im Schultergelenk um ca. 45° abduziert und mit dem Unterarm in Supination und leichter Ellenbogenflexion auf dem Therapeutenoberschenkel gelagert. Die tischnahe Hand des Therapeuten fasst den Ellenbogen, die tischferne Hand nimmt durch Dorsalextension in Hand- und Fingergelenken die Vorspannung auf. Nach isometrischer Anspannung in Richtung Volarflexion in den Fingergelenken erfolgt die *postisometrische Dehnung* über eine weitere Verstärkung der Extension im Ellenbogengelenk.
Technik der *Querdehnung*: siehe M. flexor carpi ulnaris.
Triggerpunkte: siehe M. flexor digitorum superficialis.



Abb. 329 Postisometrische Dehnung des M. flexor pollicis longus

M. flexor pollicis longus

(Behandlung fällt selten an)

- U: Vorderfläche des Radius (distal des Ansatzes des M. supinator)
- A: Daumenendphalanx
- F: Daumenbeugung, Unterstützung der Radialduktion
- N: N. medianus

Der Patient liegt in Rückenlage auf der Behandlungsliege. Sein Oberarm ist flach auf der Liege aufgelegt. Der Ellenbogen wird gebeugt. Der Therapeut fasst mit seiner kopfnahen Hand den Daumen und mit seiner fußnahen Hand die Mittelhand des Patienten. Anschließend wird durch Supinationsstellung des Unterarmes,



Abb. 330 Postisometrische Dehnung des M. extensor carpi radialis longus et brevis

Dorsalextension im Handgelenk und möglichst maximale Extension in den Daumengelenken die Vordehnung des Muskels bewirkt. Die *postisometrische Dehnung* erfolgt nach isometrischer Anspannung in Flexionsrichtung über eine vermehrte Dorsalextension im Handgelenk (Abb. 329).

Mm. extensor carpi radialis longus et brevis

- U : laterale Kante des Humerus, Epicondylus humeri radialis, Ligamentum anulare radii
- A : Basis der Ossa metacarpalia II und III
- F : Extension im Handgelenk, Radialduktion
- N: Ramus profundus n. radialis (C6–7)

Der Patient liegt in Rückenlage auf der Behandlungsliege. Der Therapeut sitzt neben der Liege mit Blickrichtung zum Fußende. Der Patientenarm wird im Schultergelenk um ca. 45° abduziert und mit dem Unterarm in Pronation und Ellenbogenflexion auf den Oberschenkel des Therapeuten aufgelegt. Die tischnahe



Abb. 331 Querdehnung der Extensorengruppe

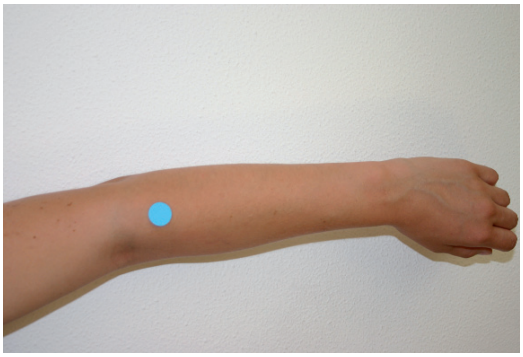

Abb. 332 Triggerpunkt des M. extensor carpi radialis longus

Hand des Therapeuten fasst den Ellenbogen, die tischferne Hand fasst das in Volarflexion und Ulnarduktion eingestellte Handgelenk. Die *postisometrische Dehnung* erfolgt nach isometrischer Anspannung in Richtung Dorsalextension und Radialduktion durch Extension im Ellenbogen (Abb. 330).

Für die *Querdehnung* der Extensoren liegt der proximale Patientenunterarm auf dem tischnahen Oberschenkel des Therapeuten. Die Hand des Patienten liegt in Pronationsstellung und Volarflexion unter der Beugeseite des tischfernen Oberschenkels des Therapeuten. Die Hände des Therapeuten umfassen von radial her den proximalen Patientenunterarm, wobei die Daumen von ulnar her an die Extensoren angelegt werden. Nach dosierter isometrischer Anspannung in Richtung Dorsalextension erfolgt in der anschließenden Entspannungsphase mit den Daumen die Querdehnung (Abb. 331).

Der *Triggerpunkt* für den M. extensor carpi radialis longus findet sich in der Mitte des Muskels dicht distal des Ellenbogens (Abb. 332).

M. extensor digitorum

- U: Epicondylus humeri radialis
- A: Basis der Endphalangen II–V
- F: Fingerstreckung, vor allem der Grundgelenke
- N: Ramus profundus n. radialis

Der Patient liegt in Rückenlage auf der Behandlungsliege. Der Therapeut sitzt neben der Liege mit Blickrichtung zum Fußende. Der Patientenarm wird im Schultergelenk um ca. 45° abduziert und mit dem Unterarm in Pronation auf den Oberschenkel des Therapeuten aufgelegt. Die tischnahe Hand des Therapeuten fasst den Ellenbogen, die tischferne Hand das in mittlerer Volarflexion eingestellte Handgelenk. Die Fingergelenke sind ebenfalls in Flexion eingestellt. Die *postisometrische Dehnung* erfolgt nach isometrischer Anspannung in Richtung Dorsalextension über eine Volarflexion im Handgelenk (Abb. 333).
Technik der *Querdehnung:* siehe M. extensor carpi radialis longus.
Der *Triggerpunkt* für diesen Muskel befindet sich auf der Streckseite des Unterarmes in der



Abb. 333 Postisometrische Dehnung des M. extensor digitorum

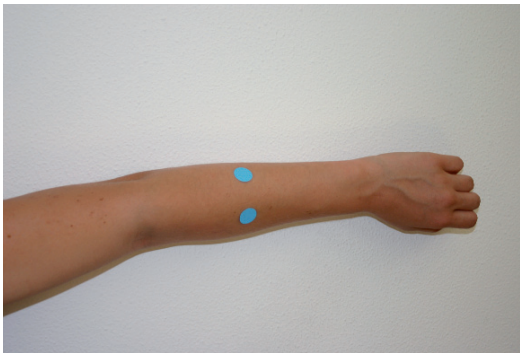

Abb. 334 Triggerpunkte des M. extensor digitorum und M. extensor carpi ulnaris

Mitte des Muskels an der Grenze vom proximalen zum medialen Drittel des Unterarmes (Abb. 334).

M. extensor carpi ulnaris

- U: Epicondylus humeri radialis, Fascia antebrachii
- A: Basis des Os metacarpale V
- F: Dorsalextension im Handgelenk, Ulnarduktion
- N: N. radialis (C7)

Der Patient liegt in Rückenlage auf der Behandlungsliege. Der Therapeut sitzt neben der Behandlungsliege mit Blickrichtung zum Fußende. Der Patientenarm wird im Schultergelenk um ca. 45° abduziert und mit dem Unterarm in Pronation auf den Oberschenkel des Therapeuten aufgelegt. Die tischnahe Hand des Therapeuten fasst den Ellenbogen, die tischferne Hand das in Volarflexion und Radialduktion eingestellte Handgelenk. Die *postisometrische Dehnung* erfolgt nach isometrischer Anspannung in Richtung Dorsalextension und Ulnarduktion über eine Volarflexion und Radialduktion im Handgelenk (Abb. 335).



Abb. 335 Postisometrische Dehnung des M. extensor carpi ulnaris

Die *Querdehnung* erfolgt wie beim M. extensor carpi radialis longus.
Der *Triggerpunkt* für diesen Muskel befindet sich in der Mitte des Muskels an der ulnaren Seite der Dorsalfläche des Unterarmes an der Grenze vom proximalen zum medialen Drittel (s. Abb. 334).

M. extensor pollicis longus

- U: Membrana interossea
- A: Daumenendphalanx
- F: Streckung des Daumens im Grundgelenk
- N: Ramus profundus n. radialis



Abb. 336 Postisometrische Dehnung des M. extensor pollicis longus



Abb. 337 Postisometrische Dehnung des M. pronator teres und M. pronator quadratus

Der Patient liegt in Rückenlage auf der Behandlungsliege. Das Schultergelenk auf der zu behandelnden Seite wird in Anteflexion und Innenrotation eingestellt. Der Therapeut steht auf der Behandlungsseite mit Blickrichtung zur Liege. Er fasst mit seiner kopfnahen Hand den Ellenbogen und mit seiner fußnahen Hand die Daumenendphalanx von dorsal her. Zur Vorspannung des Muskels werden der Ellenbogen gebeugt, der Unterarm proniert, das Handgelenk leicht volarflektiert und der Daumen in Flexion sowie Opposition eingestellt. Nach isometrischer Anspannung in Extensionsrichtung des Daumens erfolgt anschließend die *postisometrische Dehnung* über eine vermehrte Volarflexion im Handgelenk (Abb. 336).

M. pronator teres und M. pronator quadratus

- U: Epicondylus humeri ulnaris, Processus coronoideus ulnae; distales Viertel der palmaren Ulnafläche (M. pronator quadratus)
- A: distal des Ansatzes des M. supinator an der dorsalen und radialen Fläche des Radius
- F: Pronation, Flexion im Ellenbogengelenk
- N: N. medianus (C6)

Der Patient liegt in Rückenlage auf der Behandlungsliege. Der Therapeut sitzt neben der Liege mit Blickrichtung zum Fußende der Liege. Der Patientenarm wird im Schultergelenk um ca. 45° abduziert und mit dem Unterarm in Supinationsstellung auf dem Oberschenkel des Therapeuten aufgelegt. Die tischnahe Hand des Therapeuten fasst den gestreckten Ellenbogen, die tischferne Hand den distalen Unterarm des Patienten. Nach isometrischer Anspannung in Richtung Pronation erfolgt die *postisometrische Dehnung* durch Verstärkung der Supination und Ellenbogenextension (Abb. 337).

Die *Querdehnung* erfolgt bei leichter Ellenbogenflexion und möglichst maximaler Supination durch Schub quer zum Faserverlauf mit beiden Daumenendphalangen aus der Fossa cubiti heraus bei Gegenhalt mit den Langfingern an den Unterarmflexoren (Abb. 338).

Der *Triggerpunkt* für den Muskel findet sich in der Fossa cubiti an der Grenze vom medialen zum ulnaren Drittel (Abb. 339).



Abb. 338 Querdehnung der Pronatoren

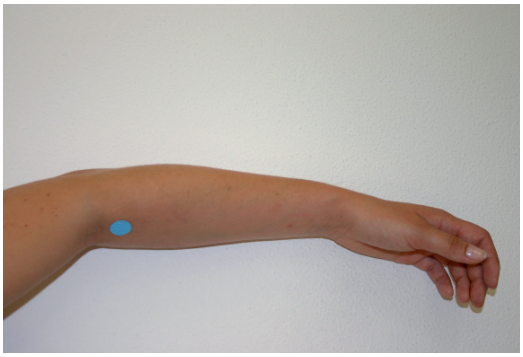

Abb. 339 Lage des Triggerpunktes der Pronatoren

M. supinator

- U: Epicondylus humeri radialis, Ligamentum collaterale radiale und anulare radii
- A: Radius zwischen Tuberculum radii und Ansatz des M. pronator teres
- F: Supination, Flexion im Ellenbogengelenk
- N: N. radialis



Abb. 340 Postisometrische Dehnung des M. supinator

Der Patient liegt in Rückenlage auf der Behandlungsliege. Der Therapeut steht neben der Liege mit Blickrichtung zum Patienten. Die Schulter auf der Behandlungsseite wird in 90°-Anteflexion und -Innenrotation eingestellt. Mit seiner kopfnahen Hand fasst der Therapeut den Ellenbogen und mit seiner fußnahen Hand den distalen Unterarm des Patienten. Die Vordehnung des Muskels erfolgt durch Flexion im Ellenbogengelenk und Unterarmpronation.
Nach isometrischer Anspannung in Richtung Supination erfolgt die *postisometrische Dehnung* in Richtung Pronation und Ellenbogenextension (Abb. 340).
Der *Triggerpunkt* für diesen Muskel findet sich an der Beugeseite des proximalen Unterarmes über dem Radius ca. 2 Querfinger distal des Ellenbogengelenks.

M. brachioradialis

- U: radiale Kante des distalen Humerusdrittels
- A: radialer Rand des distalen Radius, Septum intermusculare laterale
- F: Flexion des Ellenbogengelenks
- N: N. radialis (C5 und C6)

Der Patient liegt in Rückenlage auf der Behandlungsliege. Der Therapeut sitzt seitlich in



Abb. 341 Postisometrische Dehnung des M. brachioradialis

Kopfhöhe des Patienten mit Blickrichtung zum Fußende der Liege. Er hebt den Patientenarm an und stellt das Schultergelenk in Anteflexion und Innenrotation ein. Seine tischnahe Hand fasst den Ellenbogen und seine tischferne Hand den distalen Unterarm. Die Vordehnung des Muskels erfolgt über eine Extension im Ellenbogen und eine Pronation des Unterarmes. Nach isometrischer Anspannung in Richtung Flexion erfolgt die *postisometrische Dehnung* in Richtung Ellenbogenextension (Abb. 341).

M. brachialis

- U: Vorderfläche des distalen Humerus (grenzt medial an den Ansatz des M. coracobrachialis)
- A: Tuberositas ulnae
- F: Flexion im Ellenbogengelenk (spannt dabei die Gelenkkapsel und verhindert deren Einklemmung bei der Beugung)
- N: N. musculocutaneus (C5–C7)

Der Patient liegt in Rückenlage auf der Behandlungsliege. Der Therapeut sitzt seitlich in Kopfhöhe des Patienten mit Blickrichtung zum Fußende der Liege. Er hebt den Patientenarm an und stellt das Schultergelenk in Anteflexion und leichter Abduktion ein. Seine tischnahe Hand fasst den distalen Oberarm und seine fußnahe Hand den distalen Unterarm des Patienten. Die Vordehnung des Muskels erfolgt durch Ellenbogenextension. Nach einer dosierten Anspannung in Richtung Flexion wird die *postisometrische Dehnung* durch eine Verstärkung der Extension erreicht (Abb. 342).

Technik der *Querdehnung*: siehe M. biceps brachii.

Die *Triggerpunkte* für den M. brachialis liegen an der radialen Seite der Beugefläche des Oberarmes. Der proximale Triggerpunkt in der Mitte des medialen Drittels, der distale Triggerpunkt in der Mitte des distalen Drittels (Abb. 343).

Für das *fasziale Ausstreichen* der Unterarmmuskeln liegt der Patient in Rückenlage auf der Behandlungsliege. Der Therapeut sitzt in Kopfhöhe neben der Liege mit Blickrichtung zum Fußende der Liege. Der Patientenarm wird im Schultergelenk um ca. 60° abduziert und mit



Abb. 342 Postisometrische Dehnung des M. brachialis



Abb. 344 Fasziales Ausstreichen über dem M. brachialis

supiniertem Unterarm auf die Oberschenkel des Therapeuten gelegt. Mit dem Handballen der tischnahen Hand wird anschließend von der Ellenbeuge aus nach distal ausgestrichen (Abb. 344).

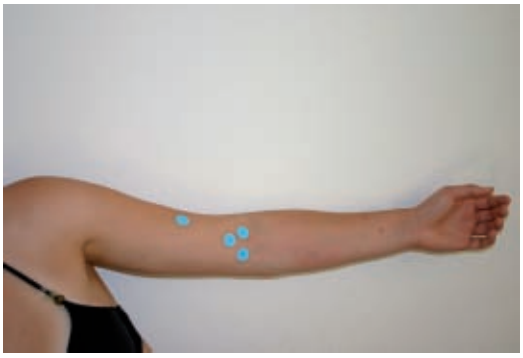

Abb. 343 Triggerpunkte des M. brachialis

Oberarm und Schulter

M. biceps brachii (caput longum)

- U: Tuberculum supraglenoidale scapulae, hinterer Teil des Labrum glenoidale
- A: Tuberositas radii, vom ulnaren Teil der Sehne spalten sich Fasern ab und strahlen als Lacertus fibrosus in die Fascia cubiti ein
- F: Ellenbogenflexion, Supination des Unterarms bei gebeugtem Ellenbogengelenk, stabilisiert das Schultergelenk
- N: N. musculocutaneus (C5–C7)

Der Patient sitzt, der Therapeut steht hinter ihm. Der Patientenarm wird im Schultergelenk in Adduktion, endgradiger Innenrotation und Retroversion eingestellt. Eine Hand des Therapeuten fasst den distalen Oberarm, die andere den distalen Unterarm des Patienten. Das Ellenbogengelenk wird in leichter Flexion und Pronation eingestellt. Nach dosierter isometrischer Anspannung in Richtung Ellenbogenflexion erfolgt die *postisometrische Dehnung* durch eine Verstärkung der Ellenbogenextension (Abb. 345).